

# Caso Clínico

## Case Report

Alexandra Bento<sup>1</sup>  
Ana Paula Gonçalves<sup>2</sup>

### Falsa asma – A propósito de um caso clínico

#### *Asthma mimic – A clinical case report*

Recebido para publicação/received for publication: 09.03.09

Aceite para publicação/accepted for publication: 09.04.20

#### Resumo

A maioria dos bócio mediastínicos são extensões de bócio cervicais. Geralmente os doentes são do sexo feminino e só muito raramente apresentam sintomas<sup>4</sup>. As queixas mais frequentemente relatadas são sensação de “massa cervical”, dispneia, disfagia e tosse<sup>1</sup>.

Os autores relatam o caso de uma doente de 67 anos, que recorreu ao serviço de urgência por queixas de dispneia, desconforto e sensação de aperto cervical anterior. O quadro descrito tinha alguns meses de evolução e havia agravamento na semana prévia. A doente referiu antecedentes de asma brônquica, para a qual estava medicada, mas constatou-se que se tratava de um bócio mergulhante.

**Rev Port Pneumol 2009; XV (6): 1205-1209**

**Palavras-chave:** Bócio mediastínico, compressão traqueal, asma.

#### Abstract

Most mediastinal goiters are extensions of cervical goiters. Patients are generally female and only occasionally have symptoms<sup>4</sup>. Patients most commonly complain of a mass-like sensation, dyspnoea, dysphagia and cough<sup>1</sup>. The authors describe the case of a 67 year-old female who presented at the emergency room with dyspnoea, anterior cervical discomfort and tightness which had onset a few months prior but which had worsened in the last week. The patient cited a history of bronchial asthma, for which she was under medication, but the true diagnosis was mediastinal goiter.

**Rev Port Pneumol 2009; XV (6): 1205-1209**

**Key-words:** Mediastinal goiter, tracheal compression, asthma.

<sup>1</sup> Interna do Internato Complementar de Pneumologia.

<sup>2</sup> Assistente Graduada de Pneumologia

Unidade de Saúde Local EPE Guarda  
Serviço de Pneumologia  
Avenida Rainha D. Amélia  
6300 Guarda

e-mail: alexitbento@gmail.com

## Introdução

A maioria dos bócio mediastínicos são extensões de bócio cervicais, denominados bócio mergulhantes<sup>1,3</sup>. Estima-se que 1% dos casos de bócio sejam do tipo bócio mergulhante<sup>6</sup>. Um bócio completamente intratorácico sem componente cervical é extremamente raro<sup>4</sup>.

O bócio mergulhante é mais frequente em indivíduos do sexo feminino, com mais de 50 anos de idade<sup>3</sup>. O quadro clínico é de evolução insidiosa e assintomática em até 65% dos casos<sup>6</sup>.

Não se compreendem exactamente os mecanismos que levam à invasão da cavidade torácica pela glândula tiróide. Supõe-se que o tamanho do pescoço, a musculatura cervical hipertrofiada e a cifose acentuada possam ser factores predisponentes<sup>6</sup>.

A sintomatologia apresentada relaciona-se com a compressão de estruturas adjacentes. Os sintomas referidos mais comuns são a dispneia e a disfagia progressivas, os relacionados com a síndrome da veia cava superior e com a insuficiência respiratória aguda<sup>6</sup>. Podem também surgir tosse, rouquidão, sensação de massa cervical ou estridor. Este apenas surge quando a via aérea superior apresenta diâmetro inferior a 5 mm<sup>1,3,5</sup>.

O doseamento das hormonas tiroideias é obrigatório, mas é raro encontrar alterações da função tiroideia<sup>3,6</sup>.

A telerradiografia torácica revela em grande parte dos casos uma massa cervicotorácica sem afectação traqueal<sup>4</sup>, mas em alguns casos pode observar-se um desvio nítido da traqueia<sup>3</sup>.

Os exames de eleição para diagnóstico e avaliação destas lesões são a TC e a RMN. Na maioria dos casos a cintigrafia tiróidea pode ser diagnóstica, mas em alguns casos não

contrasta a porção intratorácica da tiróide<sup>1,3</sup>.

O aspecto característico na TC é uma massa de contornos regulares, no mediastino superior, com áreas quísticas e calcificações grosseiras<sup>3</sup>.

Nos tumores volumosos com grande desvio da traqueia recomenda-se a realização de fibroscopia para avaliar o grau de malícia da traqueia<sup>3</sup>.

Os bócio sintomáticos ou grandes podem ser submetidos a tratamento cirúrgico<sup>4</sup>. Alguns autores recomendam excisão cirúrgica mesmo em doentes assintomáticos devido à probabilidade de encontrar lesões malignas (2-20% dos submetidos a intervenção cirúrgica), pelo potencial de obstrução da via aérea e por se tratar de um procedimento cirúrgico relativamente seguro<sup>1</sup>, com reduzidas taxas de morbimortalidade, baixo índice de complicações e pequena taxa de recidiva<sup>6</sup>.

As complicações mais comuns oriundas da cirurgia são: a lesão do nervo laríngeo recorrente; o hipoparatiroidismo transitório e a disфонia. Em doentes mais idosos e com elevado risco cirúrgico, a tendência na literatura é a de adoptar conduta conservadora<sup>6</sup>.

## Caso clínico

Doente do sexo feminino com 64 anos, antecedentes de hipertensão arterial, asma brônquica, obesidade ligeira e síndrome depressiva. Medicada habitualmente com lisinopril+hidroclorotiazida, furosemida, ramipril, fluticasona+salmeterol, levocetirizina, teofilina, zolpidem, trazadone, lorazepam.

A doente referia queixas de dispneia, desconforto e sensação de aperto cervical anteriores. Tinha tido alguns episódios de tosse

seca despertados pelo decúbito dorsal e por vezes acompanhados de tonturas e sudorese. Negava tosse com expectoração, febre ou emagrecimento. O quadro descrito tinha alguns meses de evolução e havia sofrido agravamento na semana prévia à vinda ao serviço de urgência.

Ao exame físico não foram encontradas alterações de relevo.

Os exames laboratoriais não revelaram alterações da função tiroideia.

A telerradiografia torácica (Figs. 1 e 2) apresentava alargamento do mediastino superior e marcado desvio para a esquerda da coluna de ar traqueal.

A tomografia computadorizada cervical e torácica (Fig. 3) mostrou um apreciável aumento do volume da tiróide, particularmente do lobo direito, comprimindo acentuadamente o segmento faringolaríngeo, condicionando acentuada redução do seu lúmen. Observava-se ainda um volumoso bócio mergulhante, deprimindo a porção inicial da traqueia.

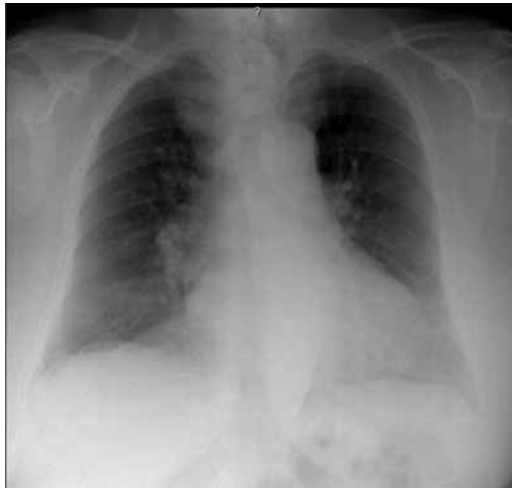O estudo funcional respiratório, tal como o electrocardiograma, eram ambos normais.

A doente foi encaminhada para a cirurgia torácica, onde foi submetida a tiroidectomia parcial. O resultado anatomopatológico revelou um bócio nodular não tóxico.

Verificou-se o desaparecimento das queixas da doente e a normalização da telerradiografia do tórax PA e perfil esquerdo após intervenção cirúrgica (Fig. 4).

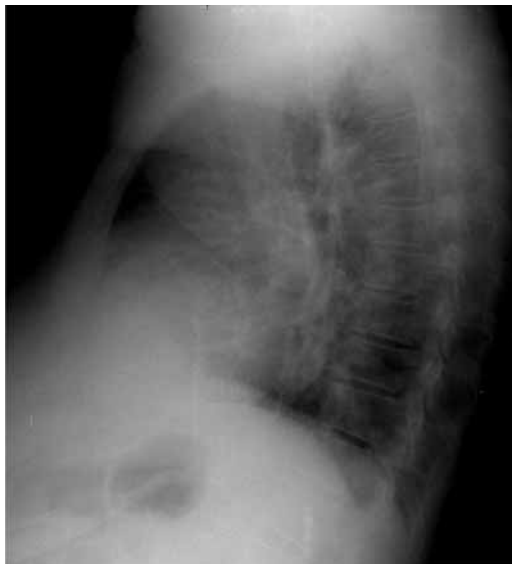### Discussão

No caso apresentado pelos autores, a doente referia sintomas que se relacionavam com o bócio mergulhante: dispneia; tosse e desconforto cervical anterior, com acentuação

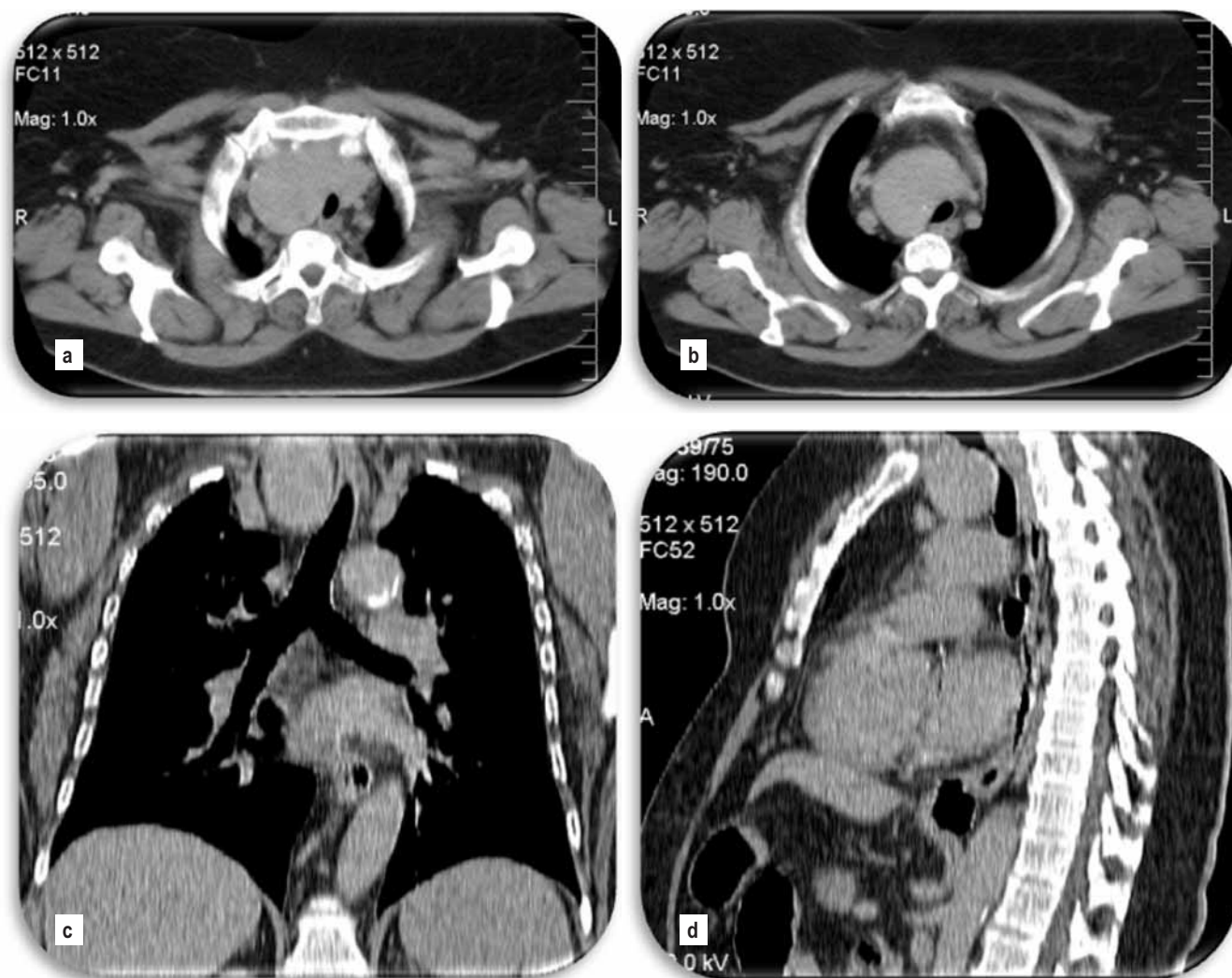


**Fig. 1** – Telerradiografia do tórax PA (06-04-2006). Alargamento do mediastino superior e desvio para a esquerda da coluna de ar traqueal

no decúbito. Estas queixas levaram ao diagnóstico de asma brônquica, e a doente encontrava-se medicada com broncodilatores e corticosteróides inalados sem se verificar benefício sintomático.



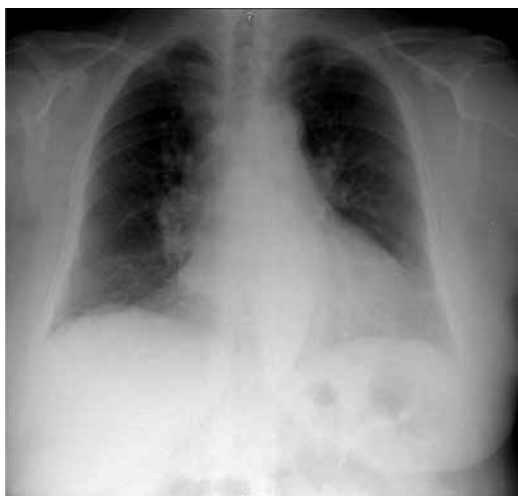**Fig. 2** – Telerradiografia do tórax perfil direito (06-04-2006). Alargamento do mediastino superior



**Fig. 3 (a,b,c,d)** – Tomografia computadorizada cervical e torácica (26-04-2006). TC cervical – Apreciável aumento do volume da tiróide, particularmente do lobo direito, comprimindo acentuadamente o segmento faringolaríngeo, com acentuada redução do lúmen. TC torácica – Volumoso bócio mergulhante deprimindo a porção superior da traqueia

Na obstrução da via aérea superior e traqueia, por vezes constata-se agravamento dos sintomas com as mudanças de posição do corpo, nomeadamente o decúbito, tal como o caso relatado<sup>1</sup>. Em determinados caso, essa obstrução pode ser causa de apneia do sono<sup>1,7</sup>. Um corpo estranho endobrônquico ou uma obstrução extrínseca da via aérea podem ser erra-

damente tratados como uma asma brônquica<sup>1</sup>. Nos exames complementares realizados no serviço de urgência foi possível suspeitar da existência de uma massa mediastínica superior, pois eram evidentes o desvio da traqueia e o alargamento do mediastino superior. A detecção de massa mediastínica na telerradiografia torácica é um achado comum<sup>4,6</sup>,



**Fig. 4** – Telerradiografia do tórax PA após tireoidectomia parcial (11-07-2006). Coluna de ar traqueal centrada e sem desvios. Não se observa alargamento do mediastino superior

mas só em alguns casos pode observar-se um desvio nítido da traqueia<sup>3</sup>.

A TC torácica e cervical veio a confirmar a existência de uma grave compressão extrínseca da porção inicial da traqueia condicionada pela existência de um volumoso bócio mergulhante.

Na obstrução da via aérea superior e traqueia as alterações fisiopatológicas só se tornam aparentes no estudo da função pulmonar quando estamos perante uma obstrução

severa<sup>1</sup>. A espirometria desta doente era normal.

Era evidente a indicação para intervenção cirúrgica devido há sintomatologia apresentada pela doente. Após tireoidectomia parcial verificou-se uma completa resolução dos sintomas descritos.

### Bibliografia

1. Alfred PF. Fishman's pulmonary diseases and disorders, fourth edition, McGrawHill Medical Companies, 2008; 1532-1534.
2. Fauci B, Kasper H, Longo JL. Harrison's principles of internal medicine. Seventeenth edition, McGraw-Hill Companies 2008, Chapter 374
3. Gomes MJM, Sotto-Mayor R. Tratado de Pneumologia da Sociedade Portuguesa de Pneumologia, 2003, Capítulo 117.
4. Spiro S, Albert R, Jett J. Tratado de Neumología, 1.<sup>a</sup> ed., Hardcourt 2001, Capítulo 74, secção 18.
5. Melissant, *et al.* Lung function, CT-scan and X-ray in upper airway obstruction due to thyroid goitre. *Eur Respir J* 1994; 7:1782-1787.
6. Frederico FRM, *et al.* Bócio mergulhante – Quando operar? *Arq Bras Endocrinol Metab* 2002; 46(6):708-715.
7. Deegan, *et al.* Goiter: a cause of obstructive sleep apnoea in euthyroid patients. *Eur Respir J* 1997; 10:500-502.