

# Caso Clínico

## Clinical Case

Emília Álvares<sup>1</sup>  
Sofia Furtado<sup>1</sup>  
João Valença<sup>2</sup>  
José Rosal Gonçalves<sup>2</sup>  
A Pais Ruivo<sup>3</sup>

### Tuberculose primária da mama: A propósito de um caso clínico

#### *Primary tuberculosis of the breast: A case report*

Recebido para publicação/received for publication: 07.11.13

Aceite para publicação/accepted for publication: 08.04.18

#### Resumo

A tuberculose mamária é uma doença rara. Neste contexto, os autores apresentam o caso clínico de uma doente de 64 anos, cuja mamografia de rotina revelou nódulo na mama direita que levou a investigação etiológica. Através dos exames complementares efectuados não foi possível fazer o diagnóstico diferencial entre carcinoma da mama e lesão granulomatosa, tendo-se decidido iniciar terapêutica antibacilar, com a informação do resultado histológico de punção aspirativa do nódulo, sugestiva de tuberculose da mama. Na avaliação clínico-laboratorial, não se encontrou outro foco de infecção de tuberculose. A evolução imagiológica foi favorável, pelo que a doente prosseguiu o tratamento. Os autores salientam a baixa incidência da tuberculose primária da mama e fazem uma breve referência a esta patologia, cuja percentagem de identificação microbiológica e anatomopatológica é reduzida.

**Rev Port Pneumol 2008; XIV (5): 677-686**

**Palavras-chave:** Mama, tuberculose, mamografia.

#### Abstract

Tuberculosis of the breast is an uncommon disease. The authors present a case of an asymptomatic 64 year-old patient whose mammography showed a right breast nodule which needed aetiological investigation. Complementary diagnostic exams did not lead to a differential diagnosis between granulomatous lesion and breast carcinoma; nodule aspiration results suggested tuberculosis of the breast but were unclear and so tuberculosis antibiotics were initiated. No other tuberculosis infectious focus was found at clinical-laboratory evaluation. Imagiology progress was favourable, so patient continued treatment. The authors highlight the low rate of primary tuberculosis of the breast and make a brief reference to the pathology, which has a low rate of microbiological and pathological-anatomical identification.

**Rev Port Pneumol 2008; XIV (5): 677-686**

**Key-words:** Breast, tuberculosis, mammography.

<sup>1</sup> Assistente Hospitalar de Pneumologia

<sup>2</sup> Assistente Hospitalar Graduado de Pneumologia

<sup>3</sup> Chefe de Serviço de Pneumologia

## Introdução

Nos últimos anos, os casos de tuberculose associados a SIDA vêm aumentando em todo o mundo, tendo como principal apresentação a forma pulmonar, ocorrendo também formas extrapulmonares. Os relatos de tuberculose da mama (TM) vêm desde a sua descrição inicial por Sir Astley Cooper em 1829, que a ela se referiu como *scrofulus swelling of the bosom of young women*<sup>1,2,3</sup>.

A revisão da literatura efectuada por Morgan em 1931 revelou 439 casos de mastite tuberculosa com uma incidência entre 0,5 e 1,04 %. Em 1944, Klossner registou 50 casos de TM e apenas 500 casos foram documentados na literatura mundial por Hamit e Ragsdale em 1982. A incidência de tuberculose em geral é ainda alta na Índia, e a sua forma mamária é uma doença difícil de diagnosticar precocemente por ser confundida com carcinoma ou abscesso piogénico. Consequentemente, os registos de TM na Índia têm sido poucos; menos de 100 casos de TM foram registados até 1987. De 433 lesões da mama estudadas por Chaudhury em 1957, 13 revelaram ser TM, constituindo os primeiros casos descritos na Índia. Várias séries registaram uma incidência de TM, que variava entre 0,64 e 3,59 %, havendo referência a 30 casos de TM em 1180 lesões mamárias examinadas nos últimos 20 anos, dando uma incidência de 2,5%<sup>2</sup>.

A incidência de tuberculose primária da mama permanece baixa, variando entre 0,10 e 0,52%. Contudo, um aumento recente de incidência tem sido observado em países desenvolvidos e subdesenvolvidos, que se pensa estar relacionado com a migração proveniente de áreas endémicas e ao aumento do número de doentes imunocomprometidos. A doença afecta quase exclusivamente o sexo

feminino e mais a raça negra do que a raça branca<sup>1</sup>.

A TM é uma doença da idade jovem, entre 20-50 anos, sendo rara no indivíduo idoso. Em idades avançadas pode apresentar-se como uma massa que simula o carcinoma, enquanto na mulher jovem habitualmente se manifesta como um abscesso piogénico da mama. Os ductos dilatados da mama na grávida e na mulher que está a amamentar parecem ser condições susceptíveis para a infecção, pela maior vascularização<sup>1,2,3,4</sup>.

O tecido mamário, tal como os músculos esqueléticos e o baço, são resistentes à tuberculose, por possuírem um ambiente pouco fértil para a sobrevivência e multiplicação dos bacilos da tuberculose<sup>2</sup>.

Mckeown e Wilkinson classificaram a TM como doença primária quando o foco de infecção se localiza apenas na mama e secundária quando há um foco demonstrável de tuberculose em qualquer parte do organismo. A forma primária resulta de infecção da mama através de abrasões ou de ductos abertos no mamilo.

A mama pode tornar-se infectada através de várias vias:

- hematogénea;
- linfática (o envolvimento dos gânglios axilares ocorre em 50 a 75% dos casos de mastite tuberculosa);
- disseminação de estruturas contíguas (pulmão, pleura, mediastino, costela, esterno e lesões articulares);
- inoculação directa.

A via mais aceite para a disseminação da infecção é a linfática centrípeta. A mama é resistente à infecção tuberculosa por via hematogénea<sup>2,3,4,5</sup>.

**A incidência de tuberculose primária da mama permanece baixa, variando entre 0,10 e 0,52%**

Quando as doentes são mais idosas, a forma nodular da TM pode simular carcinoma, na observação por mamografia, levando a dificuldades diagnósticas. O *gold standard* para o diagnóstico da doença é a detecção do agente etiológico, *Mycobacterium tuberculosis*, através da coloração *Ziehl-Neelsen* ou exame cultural; contudo a positividade por estes métodos é baixa e em muitos casos, a TM pode ser diagnosticada por identificação histológica típica. O exame histopatológico é uma arma importante no diagnóstico das formas extrapulmonares de tuberculose, apresentando-se como granuloma com necrose de caseificação e infiltrado inflamatório histiocitário<sup>1,4</sup>.

Embora a incidência da doença seja baixa, o diagnóstico deve ser suspeitado em mulheres multíparas e jovens com nódulo na mama, nas quais a malignidade tenha sido excluída<sup>1</sup>. O objectivo deste artigo é apresentar a dificuldade diagnóstica de um caso raro de tuberculose primária da mama, numa mulher pertencente a um grupo etário cuja prevalência é pouco frequente, e cujos exames imagiológicos (mamografia, ecografia e ressonância magnética nuclear), tiveram um contributo relativo para o diagnóstico de TM. Foi decidido iniciar terapêutica antibacilar, com base na informação do resultado histopatológico, que não foi totalmente conclusivo. A evolução imagiológica, após o início de terapêutica antibacilar permitiu confirmar o diagnóstico e programar um curso de tratamento curativo.

## Caso clínico

### Identificação

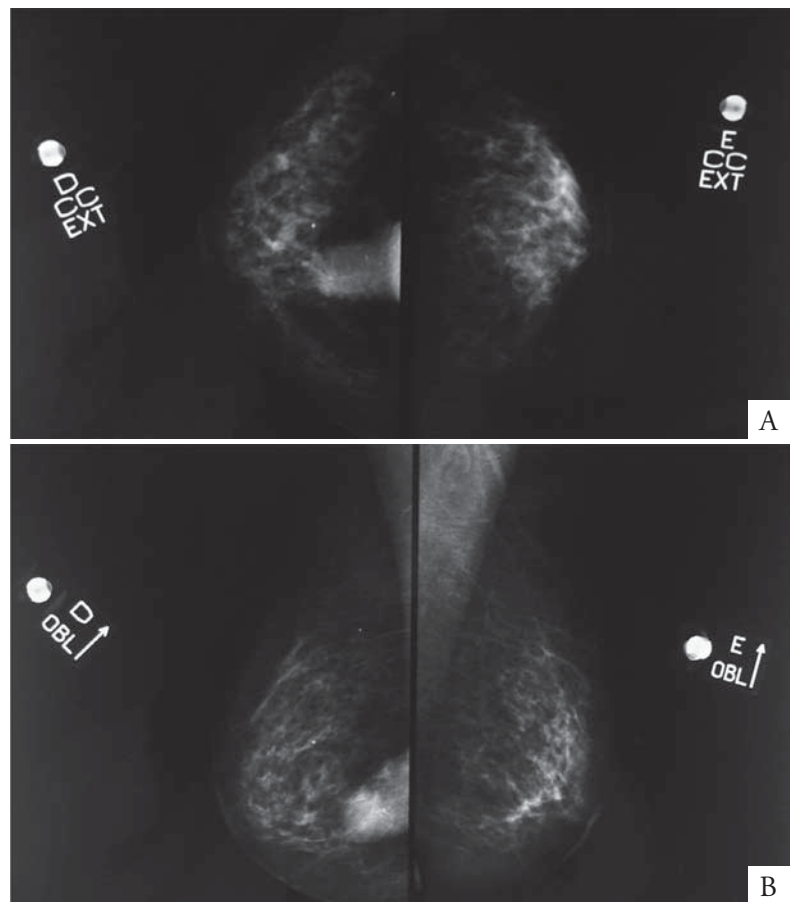
Doente do sexo feminino, 64 anos, raça branca, casada, doméstica, residente em Lisboa, não fumadora.

### Motivo de internamento

Investigação de tuberculose.

### História da doença actual

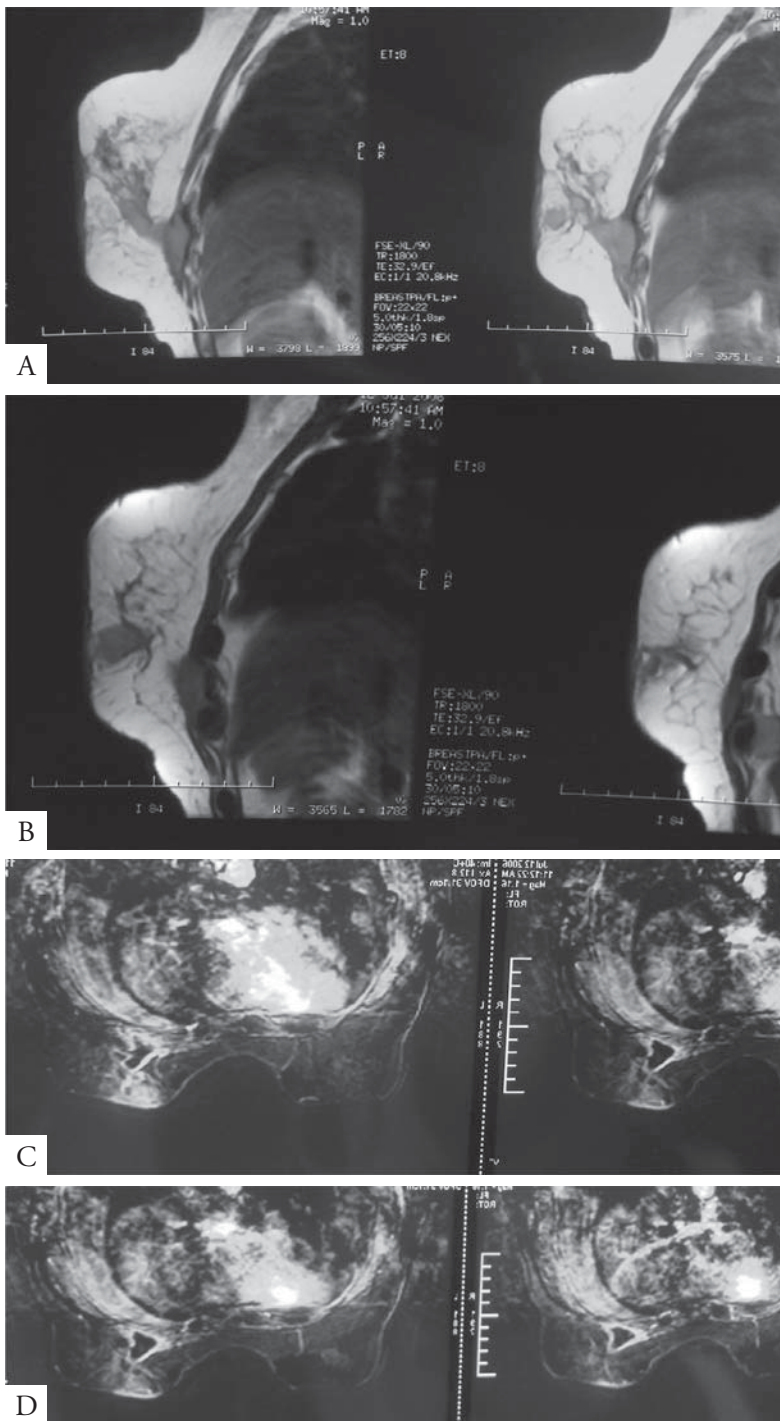
Assintomática, seguida em consulta de senologia por achado imagiológico em mamografia e ecografia mamária (19/05/06) de “opacidade nodular à direita de elevada densidade, de contornos mais ou menos regulares, à qual se sobrepõem algumas microcalcificações que se traduzem por nódulo sólido heterogéneo com 3,4 cm.” (Figs. 1A e B)



Figs. 1A e B – Cortes de mamografia

## TUBERCULOSE PRIMÁRIA DA MAMA: A PROPÓSITO DE UM CASO CLÍNICO

Emília Álvares, Sofia Furtado, João Valença, José Rosal Gonçalves, A Pais Ruivo



Figs. 2 A, B, C e D – Cortes de RMN mamária

Em 27/06/06, foi submetida a punção aspirativa com obtenção de líquido espesso. Posteriormente, repetiu mamografia que revelou “diminuição da densidade das dimensões da imagem nodular, aspecto secundário ao esvaziamento parcial descrito. Actualmente, a lesão aparenta dois componentes: um profundo, aparentemente sólido arredondado, 2,8×2 cm, sobre o qual projectam algumas microcalcificações; outro mais superficial, adjacente ao primeiro, compatível com colecção líquida, não pura.” Para esclarecimento das alterações referidas, fez RMN mamária (12/07/06) que mostrou “mama direita de características sólidas e com orla periférica hipercaptante, com região central provavelmente necrótica, lesão esta que se estende desde a região retroareolar interna até à região mais profunda do quadrante ínfero-interno, exibindo um padrão de captação de contraste a favor de lesão de características infiltrativas. A lesão estende-se posteriormente à parede torácica, envolvendo o plano dos peitorais e os músculos intercostais, continuando-se com área lesional posterior a arco costal, condicionando efeito de moldagem da gordura subjacente. Admite-se a existência de alguns microquistos dispersos em ambas as mamas, sem carácter suspeito na mama esquerda.” (Figs. 2A, B, C e D).

Após a chegada do resultado histológico da punção aspirativa na mama direita, que revelou: “denso infiltrado inflamatório linfohistiocitário em toalha e com folículos histiocitários com abundantes células gigantes do tipo Langhans. O conteúdo é material necrótico, na periferia com cariorexis e picnose. Em torno do “trajecto”, há lóbulos mamários dispersos e tecido adiposo, este com focos de infiltrado inflamatório do mesmo tipo. Conclusão: processo inflamatório histiocitário granulomatoso, de tipo tuberculóide, fistulizado para a pele, mui-

to a favor de tuberculose. A técnica de histoquímica, para bacilos ácido resistentes Ziehl-Nielsen, não foi conclusiva”.

Foi então enviada ao serviço de pneumologia, para avaliação clínico-laboratorial e decisão terapêutica. A doente negava queixas do foro respiratório e era portadora de radiografia do tórax de 26/09/06 (Fig. 3) que aparentemente não apresentava alterações.

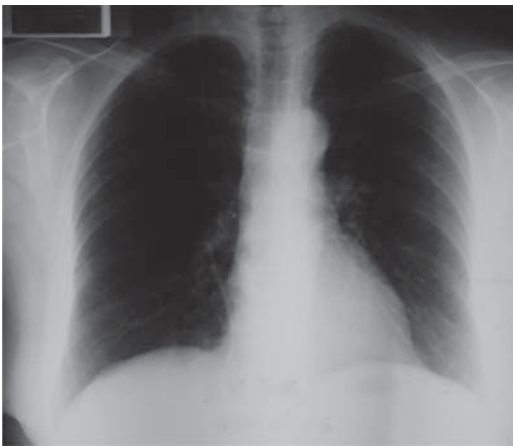

Fig. 3 – Telerradiografia do tórax PA

### Antecedentes pessoais

Cirurgia a aneurisma cerebral em 2003  
Dislipidemia.

### Antecedentes familiares

Pai falecido com 95 anos.  
Mãe viva, com 96 anos, operada a miomas uterinos e com sequelas de AVC.

### Exame objectivo

Salientava-se apenas à observação, na face anterior do tórax, orifício milimétrico no quadrante ínfero-interno na mama direita, sem exsudação.

### Hipóteses de diagnóstico

1. Tuberculose mamária;
2. Neoplasia da mama direita.

Para investigação de tuberculose da mama, primária ou secundária, fez os seguintes exames complementares:

- Prova de Mantoux – tuberculina 2U: 25 × 25 mm com vesículas;
- Análises ao sangue: hemograma com inversão de neutrófilos / linfócitos; função hepática, renal e parâmetros de inflamação aguda sem alterações;
- TC tórax (09/10/06): “alterações da parede torácica ântero-lateral direita junto da articulação condrocostal abaixo do manúbrio incharacterística por este meio complementar, podendo corresponder a processo neofornativo ou granulomatoso e não são acompanhadas de outras alterações pleuroparenquimatosas ou mediastínicas” (Figs. 4 A e B).

### Atitudes terapêuticas

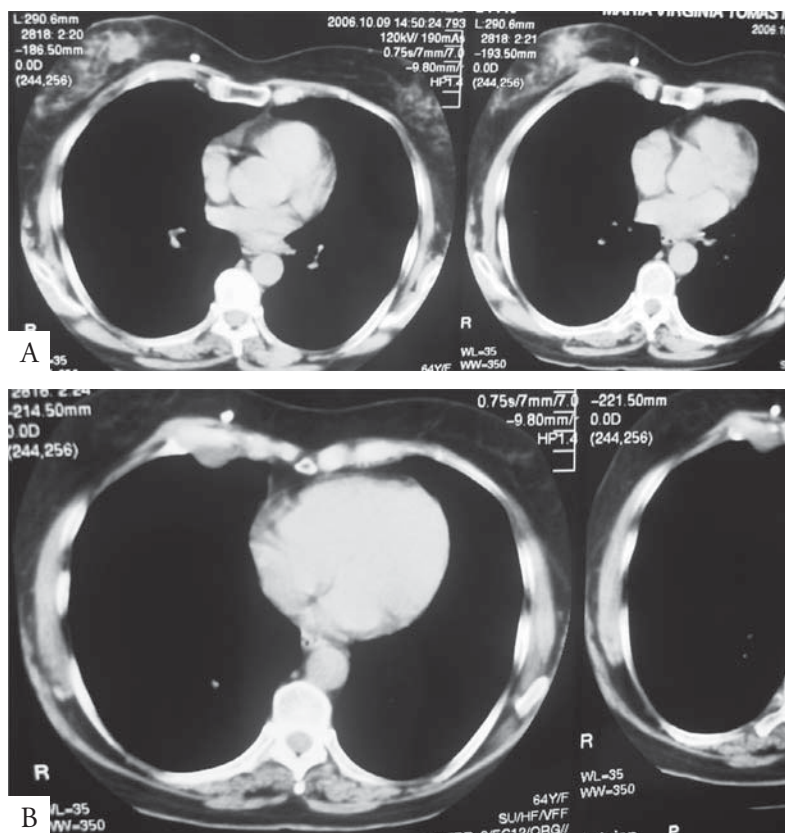
Após o resultado da TAC tórax, em 10/10/06, decidiu-se iniciar prova terapêutica com isoniazida, rifampicina, pirazinamida e etambutol.

Foi efectuado o rastreio para a tuberculose ao marido, tendo sido negativo.

### Evolução

Após um mês de terapêutica antibacilar, e sempre sob vigilância apertada, repetiu os seguintes exames:

- Mamografia (13/11/06): “comparativamente com estudo anterior de 27/06/06, observa-se diminuição da densificação no quadrante ínfero-interno do seio direito,



Figs. 4A e 4B – Cortes de TAC tórax

o que sugere processo inflamatório/infeccioso com evolução favorável”.

Após dois meses de tratamento, repetiu mamografia e ecografia mamária (13/12/06), que revelaram formação ovalar circunscrita no quadrante ínfero-interno do seio direito com calcificações, de menores dimensões em relação ao estudo anterior (3,2×1,2 cm).

A reavaliação por RMN mamária (15/01/07), após três meses de terapêutica antibacilar, mostrou: “...não se definem alterações na mama direita. Ligeira deformação no contorno da mama direita ao nível do quadrante ínfero-interno e na profundidade desta zona nota-se uma área ovóide que poderá correspon-

der a um pequeno seroma, não se podendo excluir em absoluto a existência de actividade bacteriológica” (Fig. 5).

Completo o tratamento antimicobacteriano ao fim de nove meses, tendo feito RMN mamária (13/07/07), que não revelou alterações (Fig. 6).

A evolução imagiológica foi favorável, sob terapêutica antibacilar, na ausência de outro foco de tuberculose no organismo da doente.

### Diagnóstico definitivo

Tuberculose primária da mama.

### Discussão e conclusões

Descrita no início do século XIX, a tuberculose mamária persiste como doença rara até aos dias de hoje, variando em incidência de menos de 1% em países desenvolvidos até 3-5% das patologias mamárias em países subdesenvolvidos, como a Índia. É basicamente dividida em primária e secundária, sendo a primeira forma definida quando não se identifica outro local de infecção pelo *Mycobacterium tuberculosis*, e é causada por inoculação directa no tecido mamário, sobretudo durante o período de lactação. A forma secundária resulta da disseminação do bacilo de outros locais para o tecido mamário, por via linfática, hematogénea ou por contiguidade, sendo a via linfática a mais comum, como referido<sup>1</sup>.

A tuberculose constitui aproximadamente 0,025 a 0,1% de todas as doenças cirúrgicas tratáveis da mama; contudo, a prevalência é mais alta em países subdesenvolvidos. A TM nos homens é ainda mais rara. Embora ambas as mamas sejam susceptíveis à infecção, só 3% dos doentes com TM são afectados

## TUBERCULOSE PRIMÁRIA DA MAMA: A PROPÓSITO DE UM CASO CLÍNICO

Emília Álvares, Sofia Furtado, João Valença, José Rosal Gonçalves, A Pais Ruivo

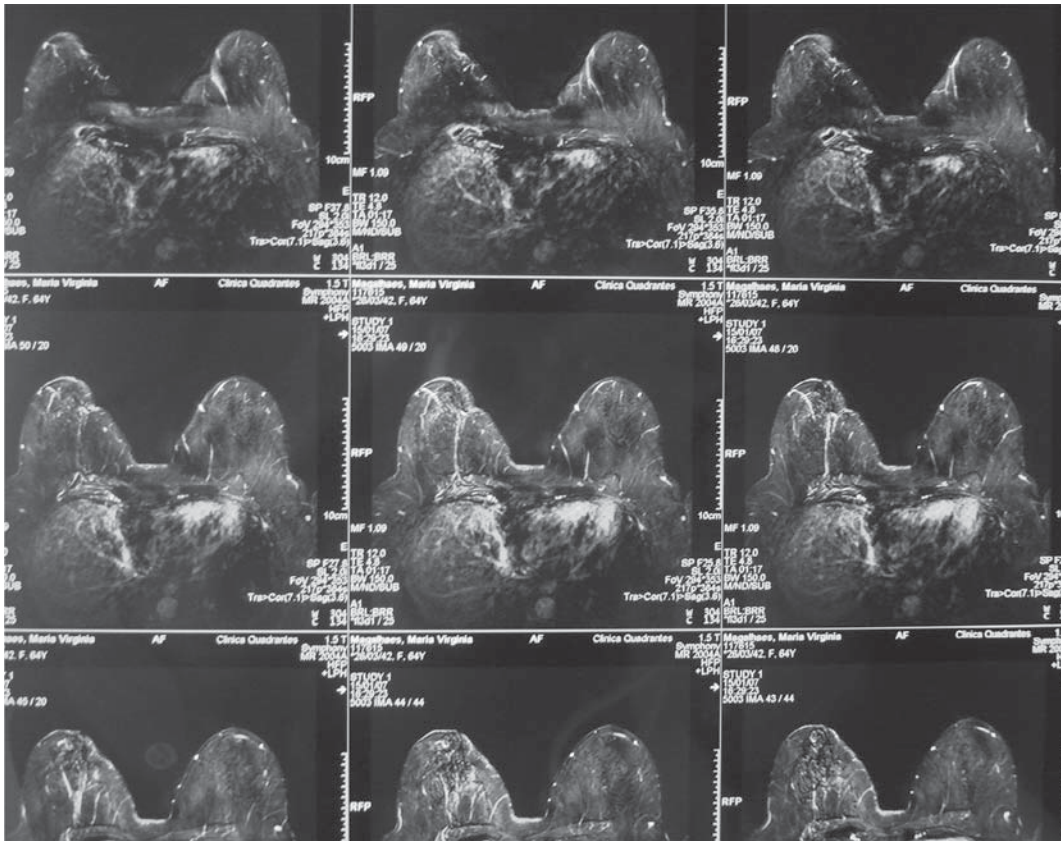


Fig. 5 – Cortes de RMN mamária após três meses de terapêutica

bilateralmente. A infecção da mama pode ser a manifestação primária da tuberculose, mas não é o padrão mais comum de envolvimento<sup>3,4</sup>.

No presente caso, a TM foi considerada primária porque não foi observado mais nenhum outro foco de infecção tuberculosa, quer no exame físico ou radiológico, e não houve história prévia; apresentou-se clinicamente como um nódulo mamário e radiologicamente sugeriu carcinoma. O diagnóstico presuntivo baseou-se no achado histopatológico (processo inflamatório granulomatoso) e na resposta terapêutica aos antibióticos.

A doente típica é uma mulher jovem, em idade reprodutiva, sendo mais vulnerável a mulher em fase de amamentação, com ab-

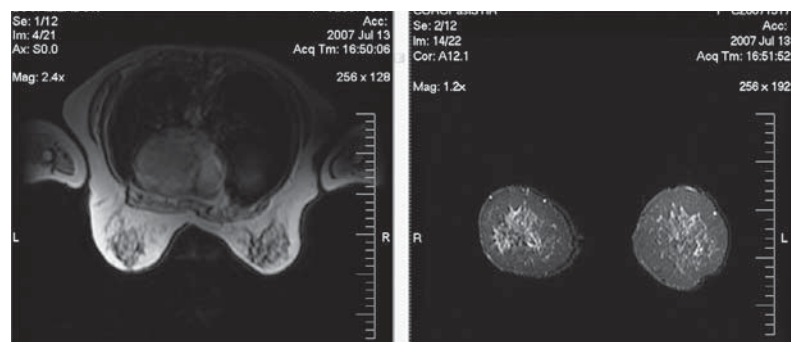


Fig. 6 – Cortes de RMN mamária no final do tratamento

cesso mamário central flutuante, por vezes recorrente depois de adequada drenagem em ocasiões prévias, ou uma massa firme pouco definida com retracção da pele ou do mamilo, sugestivo de carcinoma. A exsudação purulenta do mamilo é frequente. As fístulas ocorrem na doença avançada ou depois de punção aspirativa<sup>6</sup>.

A dificuldade de confirmação da TM é ilustrada em vários estudos, um dos quais efectuado em três doentes com idade média de 40,6 anos, com TM, os sinais e sintomas mais frequentes foram: dor e tumefacção da mama; a prova de tuberculina foi não reactiva em dois e pouco reactiva numa mulher, sendo o exame cultural para BAAR positivo apenas numa doente e os exames directos em todas negativo<sup>1</sup>.

Um outro estudo efectuado em 52 casos de TM encontrados num período de 15 anos (de 1986 a 2000), na Unidade de Cirurgia Geral do Hospital Universitário Banaras Hindu, na Índia, representaram cerca de 3% de todas as lesões da mama. A apresentação clássica foi: massa da mama associada a fístula em 39%, massa isolada da mama em 23%, fístula sem massa em 12% e nodularidade em 23% dos doentes; linfadenopatia axilar foi encontrada em 41%. Durante o mesmo período, 268 doentes com carcinoma da mama e 1600 doentes com doença benigna da mama foram tratados na mesma unidade. Dos 52 doentes, 50 eram mulheres. A média de idades dos doentes foi 34 anos (15-58 anos) e a média de duração dos sintomas de 8,5 meses. Entre as mulheres, 15 estavam a amamentar e 2 grávidas na altura do diagnóstico. Ambas as mamas foram afectadas, independentemente de ser à direita ou à esquerda, e a doença foi bilateral em 2 doentes. Os sintomas constitucionais da

tuberculose na forma de febre, perda de peso, suores nocturnos ou queda do estado geral estavam presentes em 11 doentes (21%); 5 (10%) tinham sintomas de tuberculose pulmonar associados; 32 (62%) massa na mama, mais frequentemente na região subareolar central (19 doentes) e 20 destes tinham exsudação por fístula em associação com massa. Mais 6 doentes apresentavam múltiplas fístulas sem massa subjacente. Dois doentes tinham uma fístula axilar, enquanto 12 apresentavam sintomas de mastalgia e nodularidade e 21 (41%) tinham linfadenopatia axilar associada. Os 2 doentes do sexo masculino tinham massa móvel dura subareolar, que foi clinicamente diagnosticada como carcinoma da mama. Os dados citológicos de granulomas de células epitelióides, células gigantes de Langhans' e agregados linfocitários confirmaram o diagnóstico no presente estudo e todos os espécimens foram negativos para BAAR, tal como as culturas. A prova de Mantoux foi positiva em 46 doentes (91%) e a velocidade de sedimentação elevada em 39 (77%). A radiografia do tórax revelou tuberculose pulmonar em 7 doentes (14%), dos quais 4 tinham lesões cálcicas antigas; 28 doentes responderam à terapêutica antibacilar isoladamente enquanto 24 precisaram de tratamento cirúrgico adicional. O prolongamento da terapêutica antibacilar de 12 para 18 meses foi necessária em 18 doentes com base na lenta resposta clínica. Neste estudo também foi encontrado que a TM compreende 3% das doenças da mama e foi 5 vezes menos comum do que o carcinoma da mama<sup>7</sup>.

O tecido mamário parece ser resistente ao bacilo da tuberculose, como relatado por Webster em 1939, ao realizar 34 necrópsias



em doentes com tuberculose miliar, sendo a mama o único órgão não afectado<sup>1</sup>.

Em 1982, Hamit e Ragsdale classificaram a TM quanto à sua apresentação clínica em nodular, inflamatória disseminada (difusa) e esclerosante:

A forma nodular, mais comum começa com uma massa indolor de crescimento lento com ou sem envolvimento axilar e que progride para a pele, levando à formação de úlceras com fístulas. Marri *et al* relataram a forma nodular como a mais frequentemente encontrada em doentes durante a sua actividade, sendo uma lesão caseosa, bem definida, indolor, de crescimento lento. O envolvimento do tecido adjacente é habitualmente tardio e, quando isto acontece, a massa torna-se dolorosa;

A forma inflamatória disseminada (difusa) caracteriza-se por múltiplos focos de drenagem, com importante processo inflamatório; podem casear e causar ulceração e numerosas fístulas. A mama aparece densa e a pele está espessada, tensa e dolorosa. A mamografia revela espessamento difuso da pele, semelhante ao observado nas situações de carcinoma inflamatório. Os gânglios linfáticos axilares são frequentemente afectados;

A forma esclerosante, menos comum, ocorre em mulheres idosas e apresenta maior grau de fibrose, com pouca supuração, vendo-se na mamografia uma massa homogénea, densa, com septo fibroso e retracção mamilar; representa fibrose excessiva mais do que um processo caseoso; a progressão é lenta e a supuração rara. Toda a mama se torna dura devido ao denso tecido fibroso e o mamilo poderá ou não estar retraído. A mamografia demonstra o aumento de densidade e homogeneidade da glândula mamária<sup>1,5,6</sup>.

Para diagnóstico diferencial de TM primária ou secundária, deve ser realizada TAC tórax, como

foi efectuada no caso apresentado; é útil na avaliação da relação de lesões localizadas profundas com a parede do tórax e pleura e para detectar lesões parenquimatosas do pulmão<sup>5</sup>.

Apesar do uso de técnicas modernas de imagem, a diferenciação de doença benigna e maligna continua a ser difícil. Os exames microbiológico e histológico permanecem como o *gold standard* para o diagnóstico da TM<sup>6</sup>.

A positividade da baciloscopia é muito baixa. Shinde *et al* obtiveram 12% e Gupta *et al* 22,7% nas suas descrições. A cultura tem positividade também baixa, inferior a 50%. A biópsia pode demonstrar o bacilo, mas também tem baixa positividade, e o que habitualmente se encontra no tecido é processo inflamatório granulomatoso com ou sem necrose caseosa<sup>1</sup>.

As lesões devidas a tuberculose não têm características específicas na ecografia, podendo revelar massa de bordos irregulares ou lesões quísticas de paredes espessas com septos internos<sup>5</sup>.

Antes da descoberta de fármacos antibacilares, a mastectomia era realizada para o tratamento da TM. Wilson e MacGregor recomendavam mastectomia simples para muitos casos devido ao desenvolvimento de recorrência local. Actualmente, a combinação de farmacoterapia e excisão limitada do tecido mamário doente tem sido a opção terapêutica<sup>3</sup>.

A prova terapêutica com antibacilares sem visualização de BAAR foi instituída à nossa doente e pela evolução favorável nos exames imagiológicos, fez um programa de tratamento curativo de 9 meses.

### Bibliografia

1. Rodrigues da Silva E, Cavalcante EF, Ferreira Gomes E, *et al*. Tuberculose primária da mama. Rev Bras Ginecol Obstet 2002; 24(4).

## TUBERCULOSE PRIMÁRIA DA MAMA: A PROPÓSITO DE UM CASO CLÍNICO

Emília Álvares, Sofia Furtado, João Valença, José Rosal Gonçalves, A Pais Ruivo

2. Tewari, Mallika, HS. Breast tuberculosis: diagnosis, clinical features & management – Indian Journal of Medical Research 2005.
3. Sharma PK, Babel AL, Yadav SS. Tuberculosis of breast (study of 7 cases) – Journal of Postgraduate Medicine 1991; 37: 24-6.
4. Borges da Silva B, Santos LG, Vítor P, *et al.* Primary tuberculosis of the breast mimicking carcinoma. Am J Trop Med Hyg 2005; 73(5):975-6.
5. Kervancyoolu S, Kervancyoolu R, Ozkur A, Pirikci A. Primary tuberculosis of the breast. Diagnostic and interventional radiology. Official Journal of the Turkish Society of Radiology.
6. JHF Yuen, TPW Lam, L Leong. Primary tuberculosis of the breast. J HK Coll Radiol 2003; 6:33-5.
7. Khanna R, Prasanna GV, Gupta P, Kumar M, *et al.* Mammary tuberculosis: report on 52 cases. Postgraduate Medical Journal 2002; 78:422-4.