

Caso Clínico

Clinical Case

António Caiado¹
João Moura e Sá²

Revisão dos tumores da traqueia – A propósito de um caso clínico de tumor adenóide cístico

Tracheal tumors review – A clinical case of adenoid cystic carcinoma

Recebido para publicação/received for publication: 07.02.12
Aceite para publicação/accepted for publication: 08.03.18

Resumo

Os tumores primários da traqueia são raros, representando apenas 0,3% de todos os tumores. A incidência destes tumores é inferior a 0,2 por 100 000 habitantes e 180 vezes menos frequente do que os tumores do pulmão. O porquê da sua raridade permanece por explicar. Possivelmente o fluxo turbulento na traqueia protege a mucosa do depósito de carcinógenos inalatórios. Os autores apresentam um caso clínico de um tumor adenóide cístico da traqueia em mulher de 23 anos, não fumadora, e com quadro agudo de estridor inspiratório onde a utilização do laser Nd-Yag foi de primordial importância, permitindo uma exérese parcial alargada e

Abstract

Tracheal tumours are rare, accounting for only about 0.3% of all bodily tumours. Their incidence is less than 0.2 per 100 000 inhabitants and 180 times less frequent than lung cancer. The reason for their rarity is not so clear. It is possible that turbulent airflow in the trachea protects its mucosa from inhaled carcinogen deposits. The authors report a case of adenoid cystic carcinoma in a 23 year-old woman, non-smoker, with acute clinical inspiratory stridor, where Nd-Yag laser use was extremely important to tracheal permeability as the tumor occupied over 80% of the tra-

¹ Assistente Hospitalar de Pneumologia – Centro Hospitalar Tâmega Sousa, EPE

² Chefe de Serviço de Pneumologia – Centro Hospitalar Vila Nova de Gaia / Espinho, EPE

Centro Hospitalar Tâmega Sousa, EPE
Serviço de Pneumologia
Directora : Dra. Maria Céu Póvoa

Centro Hospitalar de Vila Nova de Gaia / Espinho, EPE
Serviço de Pneumologia
Directora : Dra. Bárbara Parente
Unidade de Broncologia
Responsável : Dr. João Moura e Sá

E-mail: antoniocaiado@aeiou.pt

segura da massa tumoral que fazia obstrução de 80% do lúmen da traqueia, conseguindo a repermeabilização rápida da via aérea principal, evitando um quadro asfíxico iminente, enquanto a doente aguardava cirurgia.

Rev Port Pneumol 2008; XIV (4): 527-534

Palavras-chave: Tumores da traqueia, carcinoma adenóide cístico, *laser* Nd-Yag.

cheal lumen and could have led to imminent patient asphyxia.

Rev Port Pneumol 2008; XIV (4): 527-534

Key-words: Tracheal tumours, adenoid cystic carcinoma, laser Nd-Yag.

Introdução

Os tumores primários da traqueia são raros, representando apenas 0,3% de todos os tumores¹⁰. A incidência destes tumores é inferior a 0,2 por 100 000 habitantes e 180 vezes menos frequente do que os tumores do pulmão¹⁰.

O porquê da sua raridade permanece por explicar. Possivelmente, o fluxo turbulento na traqueia protege a mucosa do depósito de carcinogénios inalatórios¹⁰.

Embora o carcinoma de células escamosas da traqueia esteja relacionado com o tabaco, pouco se sabe acerca da etiologia dos tumores da traqueia, excepto pela associação com outros tumores primários, particularmente na laringe e no pulmão⁴.

A sua raridade associada ao facto de serem facilmente esquecidos clinicamente, devido a ausência de sintomas específicos, resultam num diagnóstico frequentemente tardio¹⁰. No entanto se o diagnóstico for feito atempadamente, apresentam boa hipótese de cura⁶.

Tumores inoperáveis causam um quadro de asfixia que levam à morte do paciente⁸.

Classificação histológica

Os tumores primários são definidos como aqueles que aparecem entre a cricóide e a carina¹⁰.

A traqueia tem 10 a 12 cm de extensão e é arbitrariamente dividida em três partes iguais¹.

Os tumores primários aparecem mais comumente no terço inferior. A extensão de um carcinoma brônquico proximalmente para a traqueia terminal ocorre mais comumente e pode ser difícil de distinguir de um carcinoma primário da traqueia inferior¹.

Metástases secundárias para a traqueia são raras¹.

Sintomas, sinais e tratamento são muito semelhantes em todos os grupos.

Nos Quadros I e II indica-se, respectivamente, a classificação dos tumores traqueais malignos e benignos, de acordo com a sua origem.

REVISÃO DOS TUMORES DA TRAQUEIA – A PROPÓSITO DE UM CASO CLÍNICO DE TUMOR ADENÓIDE CÍSTICO

António Caiado, João Moura e Sá

Quadro I – Tumores malignos da traqueia

Origem	Tumor
Epitelial	Carcinoma de células escamosas Adenocarcinoma Tumor carcinóide Linfoepitelioma Carcinoma células pequenas Melanoma
Glândulas traqueais	Carcinoma adenóide cístico (cilindroma) Carcinoma mucoepidermóide Carcinoma células acinares
Mesênquima	Hodgkin e outros linfomas Plasmocitoma Leiomiossarcoma Fibrossarcoma/histiocitoma fibroso maligno Outros sarcomas Tumor fibroso invasivo

Quadro II – Tumores benignos da traqueia

Origem	Tumor
Epitélio	Papiloma escamoso Papilomatose laringotraqueal
Glândulas traqueais	Adenoma pleomórfico (tumor benigno misto) Adenoma monomórfico
Mesênquima traqueal	Leiomioma Hamartoma Condroma Condrioblastoma Lipoma Fibroma Fibromixoma Origem na bainha nervosa – tumor células granulares – neurofibroma – neurilemoma (paraganglionoma) Hemangioma Hemangiopericitoma Tumor glómico
Histiogénese incerta	Tumor células claras (tumor açúcar) Hemangioma esclerosante

Tumores primários malignos

Os tumores traqueais primários malignos (Quadro I) são mais comuns no terço inferior da traqueia (cerca de 44%) do que no terço superior (33%) e ocorrem muito menos no terço médio (25%)¹⁰.

A maioria dos pacientes é fumador.

O carcinoma de células escamosas é o tumor mais comum, representando 50% do total.

A invasão local extensa eventualmente ocorre com metastização (invasão) através da traqueia em cerca de 17% dos casos, para os nódulos linfáticos, pulmão, pericárdio, veia cava e esófago. Metástases à distância para pulmão, fígado e osso, são observadas em 50% das autópsias¹⁰.

O carcinoma adenóide cístico (cilindroma) é o segundo tumor mais comum (20%). É mais comum na traqueia do que nos brônquios. É caracterizado por cordões e camadas de células pequenas uniformes e por cistos.

A maioria dos tumores invade directamente a traqueia, apenas metastizando num estágio tardio. Tendem a infiltrar a submucosa da traqueia numa forma tubular e podem ser muito mais extensos do que aparecem na broncoscopia¹⁰.

Outros tumores malignos são muito raros e na literatura consistem acima de tudo em relatos de casos clínicos⁷.

O adenocarcinoma secretor de muco invade extensa e localmente a traqueia e pode produzir tumores volumosos. O carcinoma de células pequenas ocorre raramente, usualmente com metastização sistémica, podendo apresentar-se com obstrução das vias aéreas. Tumores carcinóides caracterizam-se por crescimento e invasão local lenta⁵.

Tumores primários benignos

Apenas 10-20% dos tumores primários da traqueia são benignos (Quadro II). São na maioria de origem mesenquimatosa². A apresentação clínica é usualmente com obstrução das vias aéreas e a história pode ser longa¹. Cerca de 50% ocorrem no terço inferior da traqueia e 25% no terço médio e superior. São na maioria pediculados, ao contrário dos tumores malignos. Os papilomas de células escamosas são os mais comuns¹⁰.

Diagnóstico clínico

Os tumores da traqueia são erradamente interpretados ou diagnosticados como asma até um estágio tardio alarmante². A suspeição deve estar presente se os sintomas de pieira tiverem início tardio, num fumador, que não responda aos broncodilatadores ou se encontre associada a hemoptises¹⁰.

Situações em que os tumores da traqueia mimetizam asma são¹⁰:

- melhoria de curta duração com tratamento por corticóides orais (redução do edema que envolve o tumor);
- tumores pediculados podem exercer um efeito de válvula (*ball-valve*) e causar pulmão hiperinsuflado;
- um tumor com um pedículo anterior pode causar agravamento da dispneia em decúbito e ser confundido com asma nocturna.

Tosse e expectoração são comuns. Por vezes, o nervo laríngeo recorrente pode estar envolvido, com paralisia da corda vocal direita. Hemoptises ocorrem em cerca de 30% dos casos e podem condicionar obstrução das vias aéreas, com risco de vida para o doente³.

Secreções retidas para além do tumor podem infectar, resultando em pneumonia. Crepitações grosseiras de secreções retidas nas vias aéreas mais largas são confundidas com insuficiência cardíaca esquerda¹⁰. *Clubbing*, linfadenite e obstrução da veia cava superior podem ser encontradas¹⁰.

O carcinoma de células escamosas é cerca de quatro vezes mais comum em homens, com um pico de incidência na 6.^a década.

O carcinoma adenóide cístico apresenta um pico na 5.^a década. No entanto, os tumores traqueais podem ocorrer em adultos jovens, e alguns dos tumores raros podem ocorrer em crianças, com um diagnóstico de asma a ser feito incorrectamente¹⁰.

Investigação

A radiografia do tórax pode mostrar uma massa mediastínica ou paratraqueal². O tumor pode ser desenhado/contornado por ar translucido que é mais facilmente observado numa película mais penetrada¹⁰. Pulmões hiperinsuflados podem ser observados, mas isto é mais comum com obstrução das vias aéreas inferiores. Metástases pulmonares podem ser mais facilmente observadas do que o tumor primário⁶. A tomografia computadorizada é importante e de grande valor para o estadiamento cirúrgico¹. Uma espirometria pode ser útil. A broncoscopia é mandatória, pois só ela confirma de forma segura o diagnóstico, permitindo localizar a lesão e avaliar a sua extensão¹.

Estadiamento

Não existe para utilização clínica um sistema específico para o estadiamento destes tumores⁶. Para além da penetração da pare-

de, o tipo histológico dos tumores constitui um importante factor de prognóstico, pois lesões com a mesma profundidade têm implicações diferentes consoante se trate de carcinomas epidermóides ou de adenóides císticos⁶.

A avaliação de ressecabilidade das lesões é de importância crucial, pois aquela relaciona-se em grande medida com o prognóstico⁹.

Técnicamente só é possível remover cirurgicamente metade do comprimento da traqueia, pelo que tumores com mais de 6 cm são considerados inoperáveis⁹.

Não existem recomendações acerca dos exames a efectuar na avaliação de doença metastática do doente com tumores da traqueia¹.

A avaliação do envolvimento locorregional, em particular de adenopatias paratraqueais, deve ser feita por TC¹.

Dado a raridade deste tumores e a elevada morbilidade e mortalidade associadas à cirurgia da traqueia, parece sensato excluir a presença de metástases à distância, particularmente pulmonares, através da realização de TC torácica¹.

Tratamento

Devido à sua raridade, não existem estudos randomizados comparando a cirurgia à radioterapia¹.

A cirurgia não está ainda provado que traga melhores resultados do que a radioterapia radical; no entanto, continua a ser o tratamento primário para os doentes com tumores da traqueia¹.

As contra-indicações para a cirurgia são múltiplas e incluem, para além das da anestesia, um envolvimento tumoral de mais de 50% do comprimento da traqueia, extenso en-

Não existe para utilização clínica um sistema específico para o estadiamento destes tumores

O carcinoma adenóide cístico é o grupo mais vezes tratado cirurgicamente

volvimento ganglionar locorregional, vários grupos ganglionares positivos ou a presença de metástases à distância (a ressecção paliativa pode estar indicada em doentes com carcinomas adenóides císticos)¹. A técnica cirúrgica, a localização e extensão do tumor condicionam a magnitude da intervenção, que afecta negativamente a morbilidade e a mortalidade perioperatória.

O carcinoma adenóide cístico é o grupo mais vezes tratado cirurgicamente, mas devido à sua história natural longa alguns doentes podem ter sobrevidas prolongadas mesmo apenas com tratamento paliativo¹.

Os doentes com carcinomas adenóides císticos submetidos a cirurgia são igualmente sujeitos a radioterapia adjuvante, particularmente aqueles com margens positivas ou envolvimento locorregional¹. Embora não exista evidência que suporte esta abordagem, é possível que a terapêutica combinada contribua decisivamente para as boas taxas de sobrevivência observadas⁸. A grande maioria das recidivas de carcinomas adenóides císticos após terapêutica combinada (cirurgia e

RT) ocorre por metastização à distância, sobretudo para o pulmão, mas também para o cérebro, o fígado e o osso¹.

O prognóstico dos doentes com carcinomas adenóides císticos operados é boa, com taxas de sobrevivência a 5 e 10 anos de, respectivamente, 75 e 55%⁶.

Caso clínico

Mulher de 23 anos, não fumadora, etnia cigana.

2 gesta 2 para

Sem antecedentes patológicos conhecidos.

Quadro clínico com cerca de sete meses de evolução caracterizado por tosse persistente, por vezes com expectoração mucopurulenta, dispneia de esforço e pieira.

Referia um episódio de expectoração hemoptóica.

Referenciada à consulta de pneumologia.

No dia da consulta apresentava estridor inspiratório com dificuldade respiratória.

Efectua broncofibroscopia que mostrava o relatado na legenda da Fig. 1.

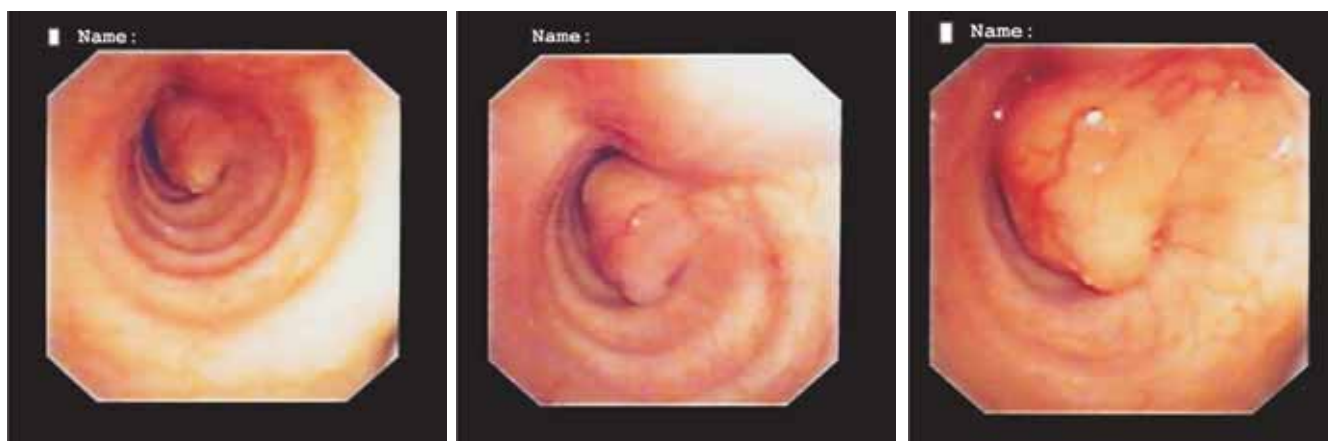


Fig. 1 – Na junção do terço superior com o médio da traqueia, volumosa massa tumoral ocupando cerca de 80% do lúmen da traqueia, com base de implantação na parede posterior e lateral esquerda

REVISÃO DOS TUMORES DA TRAQUEIA – A PROPÓSITO DE UM CASO CLÍNICO DE TUMOR ADENÓIDE CÍSTICO

António Caiado, João Moura e Sá

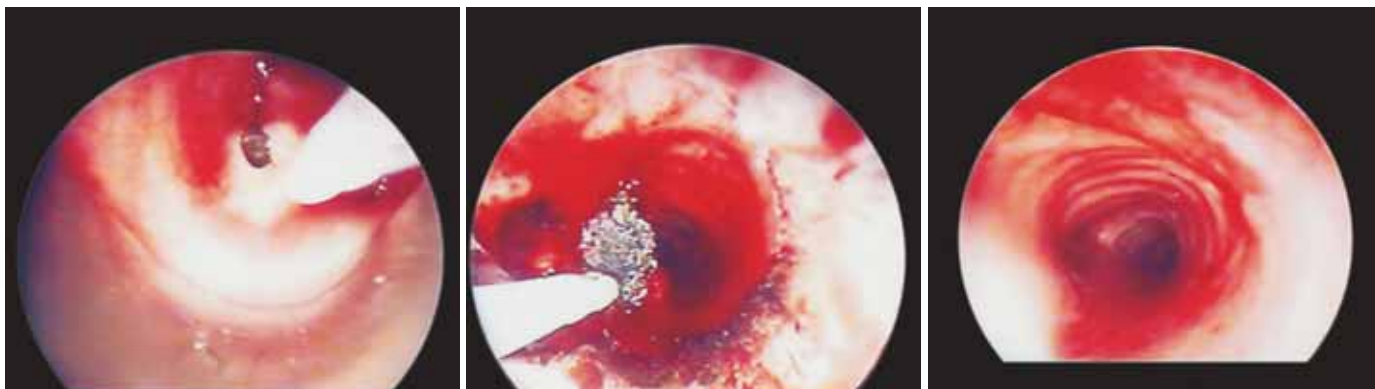


Fig. 2 – Remoção da massa utilizando *laser* Nd-Yag com o intuito diagnóstico e terapêutico imediato (broncoscopia com *laser* Nd-Yag)

A doente foi submetida a broncoscopia rígida, tendo sido efectuada terapêutica com *laser* Nd-Yag para repermeabilização da via aérea principal, com alívio sintomático imediato e intuito diagnóstico (Fig. 2).

Discussão

O carcinoma adenóide cístico, (antigamente designado por cilindroma) origina-se no epitélio das glândulas mucosas da traqueia. Noventa por cento dos carcinomas adenóides císticos do aparelho respiratório localizam-se na traqueia e metade no terço superior, originado-se quase sempre na parede ântero-lateral da traqueia. Ao exame macroscópico, o carcinoma adenóide cístico é bem circunscrito, de consistência dura e normalmente não ulcerado. Dissemina-se usualmente por extensão directa; frequentemente, a extensão do tumor é superior à sugerida pela broncoscopia ou palpação cirúrgica intraoperatória. Estes tumores têm normalmente um crescimento muito lento e podem apresentar grandes dimensões aquando do diagnóstico. O carcinoma ade-

nóide cístico, metastiza mais frequentemente para os pulmões, embora também possam ocorrer metástases no cérebro, ossos, rins ou fígado.

Como estes tumores causam muitas vezes obstrução grave do lúmen da traqueia, com consequente estridor e grave dificuldade respiratória, há indicação para tentar fazer com *laser* Nd-Yag a repermeabilização do lúmen traqueal, sendo também a biópsia ou exérese, mais fácil segura e rentável. Neste caso a exérese parcial do tumor com *laser* Nd-Yag confirmou na histologia tratar-se de um carcinoma adenóide cístico da traqueia. Após o *laser*, o lúmen traqueal fica mais permeável, resolvendo o quadro asfíxico, sendo também mais fácil e segura a entubação orotraqueal nos casos com indicação cirúrgica.

Bibliografia

1. Maria João Marques, Renato Sotto-Mayor. Tratado de Pneumologia. Vol. II, 2003: 1273-7.
2. Houston HE, Payne WS, Harrison EG Jr, Olsen AM. Primary cancers of the trachea. Arch Surg 1969; 99:132-40.

REVISÃO DOS TUMORES DA TRAQUEIA – A PROPÓSITO DE UM CASO CLÍNICO DE TUMOR ADENÓIDE CÍSTICO

António Caiado, João Moura e Sá

3. Ranke EJ, Presley SS, Holinger PH. Tracheogenic carcinoma. *J Am Med Assoc* 1962; 182:121-4.
4. Yang KY, Chen YM, Huang MH, Perng RP. Revisit of primary malignant neoplasms of the trachea: clinical characteristics and survival analysis. *Jpn J Clin Oncol* 1977; 27:305-9.
5. Jones DR, Detterbeck FC, Morris BE. Tracheal cancers. *In: Detterbeck FC, Rivera MP, Socinnski MA, Rosenman JG (Eds.). Diagnosis and treatment of lung cancer. An evidence based guide for the practicing clinician. Philadelphia; WB Saunders, 2001:408-15.*
6. Bhattacharyya N. Contemporary staging and prognosis for primary tracheal maligna a population-based analysis. *Otolaryngol Head Neck Surg* 2004; 131 (5):639-42.
7. Albers E, Lawrie T, Harrell JH, Yi ES. Tracheobronchial adenoid cystic carcinoma: a clinicopathologic study – 14 cases. *Chest* 2004; 125 (3):1160-5.
8. Gaissert HA. Primary tracheal tumours. *Chest Surg Clin N Am* 2003; 13(2):247-56.
9. Schneider P, Schirren J, Muley T, Vigt-Moykopf I. Primary tracheal tumours: experience with 14 resected patients. *Eur J Cardiothorac Surg* 2001; 20(1):12-8.
10. G John Gibson, Duncan M Geddes, Ulrich Costabel, Peter J Sterk, Bryan Corrin. *Respiratory Medicine. Third Edition. Vol. two, 1056-63.*