

# Artigo de Revisão

## Revision Article

Diva Ferreira<sup>1</sup>  
Joana Amado<sup>2</sup>  
Raquel Duarte<sup>2</sup>  
José Almeida<sup>2</sup>  
Paulo Morgado<sup>3</sup>  
Teresa Shiang<sup>4</sup>

### Malformações arteriovenosas pulmonares – Associação a telangiectasia hemorrágica hereditária. Casos clínicos e rastreio familiar

### *Pulmonary arteriovenous malformations – Association with hereditary hemorrhagic telangiectasia. Clinical cases and family screening*

Recebido para publicação/received for publication: 06.03.21  
Aceite para publicação/accepted for publication: 06.05.12

#### Resumo

As malformações arteriovenosas pulmonares são raras e mais de metade dos casos surgem em associação a telangiectasia hemorrágica hereditária.

Faz-se uma revisão teórica sobre a apresentação clínica, abordagem diagnóstica, terapêutica e prognóstico destas malformações vasculares. Estão associadas a morbidade e mortalidade consideráveis, pelo que se preconiza o seu tratamento, assim como o rastreio dos familiares directos quando se identificam malformações arteriovenosas pulmonares num doente com telangiectasia hemorrágica hereditária. Ainda não existem estudos prospectivos que estabeleçam o melhor plano de estudo do doente e seus familiares.

#### Abstract

Pulmonary arteriovenous malformations are a rare disorder associated to hereditary hemorrhagic telangiectasia in over 50 % of the cases.

Clinical presentation, diagnostic work-up, therapeutic options and prognosis are reviewed by the authors. Pulmonary arteriovenous malformations are known to have considerable morbidity and mortality, their treatment being advisable as well as their screening among family members, especially if the index case is diagnosed with both pulmonary arteriovenous malformations and hereditary hemorrhagic telangiectasia. To this moment prospective studies establishing the best diagnostic work-up for the patients and their families are lacking.

<sup>1</sup> Interna complementar de Pneumologia

<sup>2</sup> Assistente Hospitalar de Pneumologia

<sup>3</sup> Assistente Hospitalar de Radiologia

<sup>4</sup> Assistente Graduada de Pneumologia  
Centro Hospitalar de Vila Nova de Gaia

**Correspondência:** Diva de Fátima Gonçalves Ferreira, Rua Conceição Fernandes  
4434-502 Vila Nova de Gaia  
E-mail: divafferreira@sapo.pt

Descrevem-se dois casos clínicos de malformações arteriovenosas pulmonares no contexto familiar de telangiectasia hemorrágica hereditária. A identificação das doentes implicou o rastreio familiar que permitiu detectar malformações arteriovenosas pulmonares em dois familiares e excluir o envolvimento pulmonar em quatro familiares com a doença.

**Rev Port Pneumol 2006; XII (4): 383-399**

**Palavras-chave:** Malformações arteriovenosas pulmonares, telangiectasia hemorrágica hereditária, embolização.

The authors report two pulmonary arteriovenous malformations cases in a family with hereditary hemorrhagic telangiectasia. Patient's diagnosis led to family screening which resulted in the identification of pulmonary arteriovenous malformations in two family members and pulmonary disease exclusion in four patients previously known to have hereditary hemorrhagic telangiectasia.

**Rev Port Pneumol 2006; XII (4): 383-399**

**Key-words:** Pulmonary arteriovenous malformations, hereditary hemorrhagic telangiectasia, embolization.

### Introdução

As malformações arteriovenosas pulmonares (MAVP), comunicações anormais directas entre ramos da artéria pulmonar e a veia pulmonar sem capilares, são uma entidade rara, de etiologia, patogénese e história natural não inteiramente conhecidas. Foram descritas pela primeira vez em 1897 por Churton<sup>1</sup> e, desde então, foram publicados mais de 500 casos<sup>2</sup>. Na Clínica Mayo documentaram-se 194 casos em 45 anos e estimou-se a incidência em 4,3 casos novos/ano<sup>1,3</sup>.

As MAVP têm uma incidência de 2-3 por 100 000 habitantes, sendo maior em algumas ilhas da Dinamarca, na Holanda e em certas regiões de França. São duas vezes mais frequentes no sexo feminino<sup>2</sup>. Cerca de 10% são identificadas na infância, verificando-se um aumento progressivo da incidência até à 5-6.ª décadas de vida<sup>1</sup>.

Aproximadamente 65 a 70% destas malformações vasculares são de natureza congénita, estando associadas à síndrome de

Reidu-Osler-Weber ou telangiectasia hemorrágica hereditária (THH)<sup>1</sup>. É uma doença autossómica dominante, de penetração incompleta, pois nem todas as pessoas que herdaram a mutação a demonstram fenotipicamente. A penetração média atinge os 95% por volta dos 40 anos, mas é apenas 62% aos 16 anos<sup>4</sup>.

A localização genética verifica-se no cromossoma 9 (9q 33-34 ou OWR-1) em algumas famílias – THH tipo 1 (THH1), e no cromossoma 12 (12q ou OWR-2) noutras – THH tipo 2 (THH2)<sup>2</sup>. Na maior parte das famílias, envolve a mutação do gene da proteína endoglina, que desempenha um papel na reparação tecidual e angiogénese.

É identificada tipicamente pela tríade de telangiectasia, epistaxes recorrentes e história familiar.

As formas de MAVP secundárias ou adquiridas são menos frequentes e podem surgir em consequência de cirrose hepática, cirurgia ou traumatismo torácicos, estenose mitral, actinomicose, xistosso-

miase, síndrome de Fanconi, carcinoma metastático da tiróide ou amiloidose sistémica<sup>1,2</sup>.

Os doentes com THH e os seus familiares devem ser rastreados para a presença de MAVP, pois estas malformações, associadas a morbidade e mortalidade consideráveis quando não tratadas, estão presentes em cerca de 15 a 35% dos doentes com THH e em aproximadamente 35% dos familiares com THH, se existir pelo menos um doente na família com MAVP<sup>1</sup>. O protocolo ideal para a avaliação de doentes com suspeita de MAVP ainda não foi estabelecido.

### **Apresentação clínica das malformações arteriovenosas pulmonares na telangiectasia hemorrágica hereditária**

As malformações vasculares associadas à THH podem surgir no pulmão mas também na mucosa do nariz e boca, pele, cérebro e tracto gastrointestinal. O diagnóstico definitivo da doença deve incluir pelo menos três dos quatro critérios seguintes: 1) epistaxes espontâneas recorrentes; 2) telangiectasias mucocutâneas múltiplas; 3) malformações arteriovenosas viscerais; 4) familiar em primeiro grau com THH<sup>5</sup>.

A apresentação clínica das MAVP varia entre ausência de sintomas até doença severa. Cerca de 72% dos doentes referem sintomas relacionados com a doença, que surgem habitualmente antes dos 20 anos. Os sintomas relacionados com malformações arteriovenosas pulmonares (MAVP) surgem mais tardiamente, entre a 4.<sup>a</sup> e 6.<sup>a</sup> décadas de vida<sup>1</sup>.

As MAVP estão presentes em aproximadamente 15 a 35% dos doentes com THH<sup>1</sup>.

Medem entre um a cinco centímetros de diâmetro e ocasionalmente podem atingir dez centímetros. Acompanham-se de um vaso de alimentação – *feeding vessel* – que por sua vez pode apresentar dilatação ou alargamento aneurismático localizado. Em 70% dos doentes são unilaterais, múltiplas em 36% e podem surgir bilateralmente em 50%, com predilecção pelos lobos inferiores (50-70%)<sup>16</sup>. Pensa-se que a gravidade dos sintomas esteja directamente relacionada com o número e dimensão das MAVP, e magnitude da fracção de *shunt* intrapulmonar direito-esquerdo (artéria pulmonar-veia pulmonar) que estas condicionam<sup>1,2</sup>. Uma MAVP única com diâmetro inferior a 2 cm na telerradiografia torácica geralmente não é sintomática. Se o *shunt* for superior a 20% do débito cardíaco ou se houver uma redução de hemoglobina superior a 5g/dL, o doente apresenta cianose, hipocratismo digital e policitemia evidentes<sup>2</sup>.

As epistaxes são a manifestação mais comum na THH (cerca de 90%) e a queixa mais habitual nos doentes com MAVP<sup>1</sup>. Pode ocorrer diariamente ou apenas num episódio mensal. Transfusões sanguíneas são necessárias em 10-30% dos doentes.

A dispneia surge em metade dos doentes com MAVP e é o sintoma pulmonar mais frequente. Pode também surgir platipneia, dispneia na posição ortostática e que alivia com o decúbito<sup>1</sup>. A ortodeoxia é a tradução laboratorial da platipneia e corresponde à diminuição da saturação periférica de oxigénio em posição ortostática.

As hemoptises, toracalgia e tosse são sintomas menos comuns<sup>1</sup>.

A hemorragia gastrointestinal ocorre em 15 a 30% dos doentes com THH. Surge habi-

---

**Os doentes com THH e os seus familiares devem ser rastreados para a presença de MAVP**

---

**A apresentação clínica das MAVP varia entre ausência de sintomas até doença severa**

tualmente após os 60 anos e, tal como as epistaxes, pode ser causa de anemia em doentes com MAVP<sup>1</sup>.

O envolvimento hepático é raro, mas com repercussões hemodinâmicas importantes se o *shunt* intra-hepático esquerdo-direito causar insuficiência cardíaca de alto débito. Estes doentes apresentam tipicamente uma pressão de encravamento da artéria pulmonar e índice cardíaco elevados com resistência vascular pulmonar normal<sup>6</sup>. Menos frequentemente pode surgir hipertensão portal secundária com pressão de encravamento da artéria pulmonar normal e resistência vascular pulmonar aumentada<sup>1</sup>.

O envolvimento neurológico – enxaqueca, abscesso cerebral, acidente isquémico transitório, acidente cerebrovascular, convulsão, hemorragia intracerebral e subaracnóidea – é comum na THH (8-12%), particularmente quando associado a história pessoal ou familiar de MAVP, e pode ser a primeira manifestação da doença<sup>(4)</sup>. As cefaleias tipo *migraine* estão presentes em 50% dos doentes, sem etiologia esclarecida para esta associação. A embolização paradoxal através de uma MAVP, ultrapassando os capilares pulmonares que funcionam como filtros e alcançando o sistema nervoso central, é o mecanismo mais provável dos abscessos cerebrais e acidentes cerebrovasculares<sup>1</sup>. Estima-se que as MAVP sejam a causa dos sintomas neurológicos em 2/3 dos doentes com THH<sup>4</sup>. O risco de complicações neurológicas aumenta com a idade e o número de MAVP<sup>7,8</sup> e é significativo quando o *feeding vessel* excede 3 mm de diâmetro<sup>16</sup>. Estes doentes têm um risco de 2%/ano de sofrerem AVC, e 1%/ano de desen-

volverem um abscesso cerebral. Alguns autores recomendam o rastreio de malformações arteriovenosas cerebrais em todos os doentes com THH, independentemente do envolvimento pulmonar, já que em 11% destes a angiorressonância cerebral documentará a presença de malformações arteriovenosas cerebrais<sup>2,9</sup>.

O exame físico metucioso permite detectar sinais de THH em 75% dos doentes<sup>10</sup>. As telangiectasias superficiais da pele e de outras mucosas – lábios, língua, palato, dedos, face, conjuntivas, tronco, braços e leitos ungueais – surgem habitualmente mais tarde, que as epistaxes e são também muito frequentes, sendo o sinal físico mais importante nos doentes com MAVP<sup>4</sup>.

Podem ser auscultados sopros nas áreas correspondentes a MAVP em menos de metade dos doentes. São caracteristicamente mais intensos durante a inspiração e com a manobra de Muller (inspiração forçada com a glote fechada após expiração completa), situações em que aumenta o retorno venoso ao tórax<sup>1</sup>.

O hipocratismo digital e a cianose<sup>1</sup> são sinais menos frequentes. Nos doentes com anemia, a cianose pode não se manifestar<sup>2</sup>.

Durante a gravidez, devido ao aumento da síntese hormonal (esteróides), débito cardíaco e volemia, pode ocorrer hemorragia pulmonar por ruptura de MAVP, com compromisso da saúde fetal e materna. Assim, o diagnóstico pré-natal e tratamento da mulher com MAVP no contexto de THH pode prevenir complicações materno-fetais com potencial risco de vida<sup>15</sup>.

As principais manifestações clínicas das MAVP estão resumidas no Quadro I e as suas complicações no Quadro II.

## MALFORMAÇÕES ARTERIOVENOSAS PULMONARES – ASSOCIAÇÃO A TELANGIECTASIA HEMORRÁGICA HEREDITÁRIA. CASOS CLÍNICOS E RASTREIO FAMILIAR

Diva Ferreira, Joana Amado, Raquel Duarte, José Almeida, Paulo Morgado, Teresa Shiang

**Quadro I** – Sintomas e sinais de malformações arteriovenosas pulmonares

| Sintomas e sinais    | Incidência média (%) | Limites de incidência (%) |
|----------------------|----------------------|---------------------------|
| Doente sintomático   | 72                   | 44 - 91                   |
| Epistaxes            | 59                   | 29 - 79                   |
| Dispneia             | 53                   | 32 - 71                   |
| Hemoptises           | 11                   | 05 - 13                   |
| Telangiectasias      | 54                   | 34 - 79                   |
| Sopro                | 46                   | 25 - 67                   |
| Hipocratismo digital | 39                   | 13 - 81                   |
| Cianose              | 34                   | 16 - 76                   |
| Associação a THH     | 69                   | 47 - 88                   |

THH — telangiectasia hemorrágica hereditária

Adaptado de Gossage JR, Kanj G. *Pulmonary arteriovenous malformations: A state of art review* <sup>1</sup>.

**Quadro II** – Complicações associadas a malformações arteriovenosas pulmonares (MAVP)

Convulsões  
Enxaqueca  
Acidente isquémico transitório  
Acidente cerebrovascular  
Abscesso cerebral  
Hipoxemia  
Intolerância ao exercício  
Hemotórax por ruptura de MAVP subpleural  
Hemoptises por ruptura de MAVP parenquimatosa ou telangiectasia endobrônquica  
Hemoptise catamenial  
Hipertensão pulmonar  
Insuficiência cardíaca congestiva  
Policitemia  
Anemia  
Endocardite infecciosa

Adaptado de Gossage JR, Kanj G. *Pulmonary arteriovenous malformations: A state of art review* <sup>1</sup>.

### Abordagem diagnóstica das malformações arteriovenosas pulmonares

Deve pensar-se no diagnóstico de MAVP em doentes com uma ou mais das seguintes características: 1) telangiectasias mucocutâneas; 2) hemoptises; 3) estigmas de *shunt* direito-esquerdo – dispneia, hipoxemia, policitemia, hipocratismo digital, cianose, embolia ou abscesso cerebral; 4) um ou vários nódulos

pulmonares na radiografia do tórax; 5) familiar com THH.

A **radiografia do tórax** é recomendada como avaliação inicial. Na maioria dos doentes com MAVP clinicamente importantes apresenta alterações – hipotransparências arredondadas, que podem ser lobuladas, de limites bem definidos, habitualmente com um a cinco centímetros de diâmetro, com sombras lineares adjacentes que correspondem

a angiografia pulmonar continua a ser o exame diagnóstico de eleição e é indispensável no planeamento terapêutico

aos *feeding vessels*. Em 2/3 dos casos localizam-se nos lobos inferiores<sup>1</sup>. Quando normal, a radiografia do tórax torna o diagnóstico de MAVP pouco provável, mas não invalida o estudo adicional, sobretudo em doentes com outras características sugestivas de MAVP ou THH.

A **angiotomografia computadorizada (ângio-TAC) torácica** caracteriza melhor a estrutura das MAVP do que a radiografia convencional, sendo um instrumento importante no diagnóstico e definição da anatomia vascular da MAVP (95%). Estudos recentes afirmam que a avançada reconstrução tridimensional helicoidal da ângio-TAC tem maior sensibilidade em relação à angiografia pulmonar, podendo mesmo ser suficiente para o diagnóstico<sup>16</sup>.

No entanto, a **angiografia pulmonar** continua a ser o exame diagnóstico de eleição e é indispensável no planeamento terapêutico<sup>4</sup>. Não só identifica a MAVP, como também define a angioarquitetura da rede vascular pulmonar, útil particularmente na programação da embolização terapêutica.

A ressonância magnética tem um papel limitado comparativamente à tomografia computadorizada.

A **oxigenação** está afectada na maioria dos doentes com MAVP, pois a fracção de débito cardíaco que ultrapassa os capilares pulmonares (fracção de *shunt*) é superior à habitual. A magnitude do *shunt* intrapulmonar direito-esquerdo pode ser calculada pela determinação da pressão de oxigénio no sangue arterial (PaO<sub>2</sub>) e pela saturação periférica (SatO<sub>2</sub>) após administração de oxigénio a 100% durante 15 a 20 minutos. Sempre que a fracção de *shunt* for superior ao normal, 5%, é necessária investigação adicional. Uma alternativa a esta prova é a medição da PaO<sub>2</sub>

e SatO<sub>2</sub> em ar ambiente. PaO<sub>2</sub> superior a 95 mmHg e SatO<sub>2</sub> superior a 96,5% excluem a presença de *shunt* significativo; PaO<sub>2</sub> inferior a 85 mmHg e SatO<sub>2</sub> inferior a 96% sugerem uma fracção de *shunt* superior a 5%<sup>1</sup>. Este método tem uma sensibilidade de 87,5% e especificidade de 71,4%<sup>(16)</sup>.

O **ecocardiograma contrastado** – Realizado após a injeção de contraste (5-10 ml de soro salino agitado, por exemplo), apresenta sensibilidade de 90 a 100% na detecção de *shunt* intrapulmonar anormal<sup>1</sup> com especificidade de 62% e valor preditivo negativo de 97%<sup>17</sup>. Não permite, no entanto, a quantificação ou descrição anatómica do *shunt*. Na ausência de *shunt*, as microbolhas de ar rapidamente desaparecem na aurícula direita. Na sua presença, estas mesmas microbolhas são visíveis na aurícula esquerda ao fim de 3-8 ciclos cardíacos<sup>2</sup>. É considerado o teste não invasivo mais sensível no diagnóstico das MAVP<sup>17</sup>. O ecocardiograma transesofágico contrastado tem maior sensibilidade do que o transtorácico na detecção de *shunt* intrapulmonar e na monitorização após tratamento<sup>16</sup>.

Apesar de alguns estudos sugerirem ser o ecocardiograma contrastado o meio de diagnóstico mais sensível na detecção de MAVP, a angiografia pulmonar continua a ser o *gold standard* no diagnóstico desta patologia<sup>18</sup>.

O **scintilograma pulmonar de perfusão** também pode ser útil, ainda que mais dispendioso, no diagnóstico de MAVP. Os macroagregados de albumina marcados com <sup>99m</sup>Tc injectados em veia periférica irão alcançar a circulação cerebral e renal após ultrapassarem os capilares pulmonares, na presença de *shunt* intrapulmonar anormal<sup>1</sup>.

Apesar de alguns estudos sugerirem ser o ecocardiograma contrastado o meio de diagnóstico mais sensível na detecção de MAVP, a angiografia pulmonar continua a ser o gold standard no diagnóstico desta patologia

## MALFORMAÇÕES ARTERIOVENOSAS PULMONARES – ASSOCIAÇÃO A TELANGIECTASIA HEMORRÁGICA HEREDITÁRIA. CASOS CLÍNICOS E RASTREIO FAMILIAR

Diva Ferreira, Joana Amado, Raquel Duarte, José Almeida, Paulo Morgado, Teresa Shiang

No **teste de exercício cardiopulmonar**, os doentes manifestam diminuição da tolerância ao exercício, com um consumo máximo de oxigénio entre 61% e 73%<sup>16</sup>.

Não existem estudos sistematizados sobre a hemodinâmica pulmonar no contexto de MAVP. Pensa-se que na maioria dos casos a pressão da artéria pulmonar seja normal ou baixa, pois estas malformações vasculares funcionam como circuitos de baixa resistência. Aproximadamente 10% dos doentes com THH e MAVP apresentam hipertensão pulmonar que pode ser subsequente ao envolvimento hepático pela doença. Pode surgir

hipertensão pulmonar ou agravamento da previamente existente após o tratamento de MAVP<sup>1</sup>.

Pelo facto de a MAVP poder apresentar-se como um nódulo solitário do pulmão na radiografia torácica, a biópsia aspirativa trans-torácica pode desencadear um hemorragia pulmonar. Assim, deve considerar-se esta patologia no diagnóstico diferencial do nódulo do pulmão e excluir MAVP antes da realização da punção<sup>16</sup>.

Na Fig. 1 propõe-se um algoritmo de abordagem diagnóstica e terapêutica na suspeita clínica de MAVP.

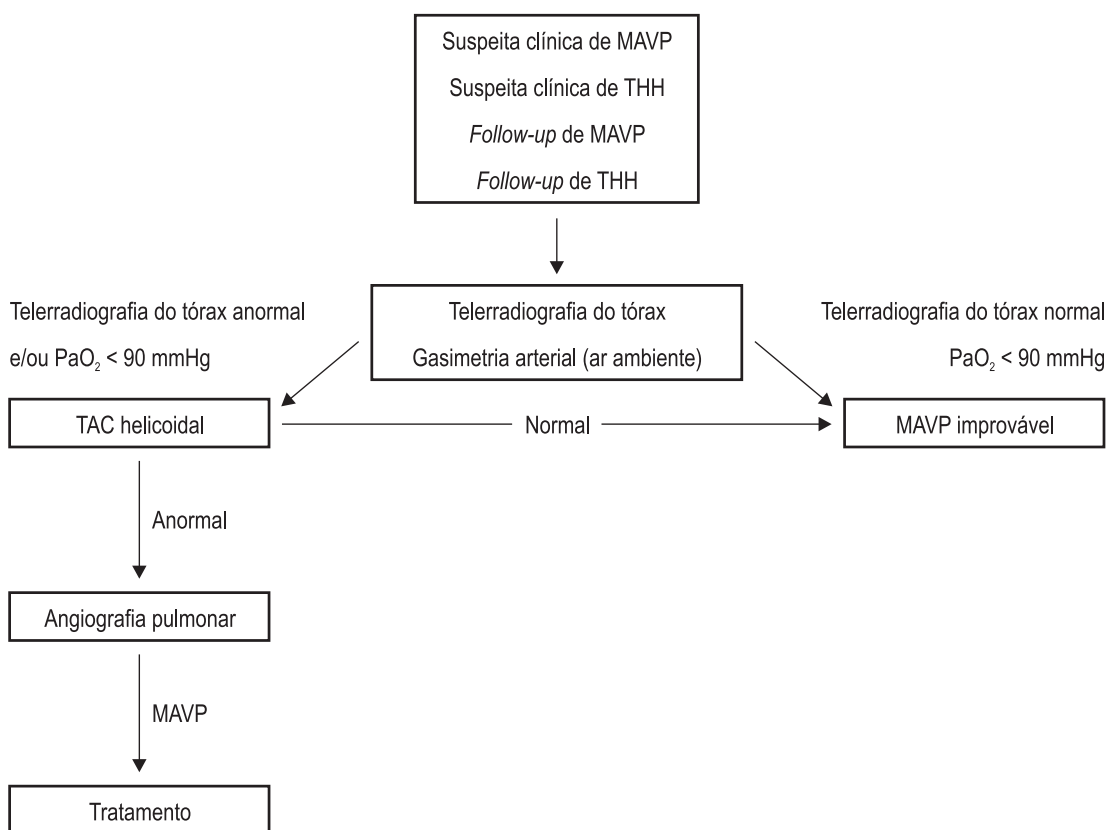


Fig. 1 – Algoritmo diagnóstico e terapêutico na suspeita clínica de malformações arteriovenosas pulmonares

Adaptado de Khurshid I, Downie GH. *Pulmonary arteriovenous malformation*<sup>2</sup>.

A taxa de mortalidade em doentes não tratados varia entre 0 e 15%

A embolização transcater das MAVP com balões destacáveis de silicone ou com coils metálicos é hoje em dia a abordagem terapêutica de eleição

### Abordagem terapêutica e prognóstico das malformações arteriovenosas pulmonares

Cerca de 25% das MAVP não tratadas aumentam de dimensões aproximadamente 0,3 a 2 mm/ano<sup>1</sup>. Estão associadas a morbilidade e mortalidade consideráveis (Quadro III), ainda que a história natural não seja completamente conhecida. A taxa de mortalidade em doentes não tratados varia entre 0 e 15%, conforme as séries, e tem sido relacionada com acidente cerebrovascular, abscesso cerebral, hemoptises maciças, endocardite infecciosa e hemotórax.

O tratamento das MAVP é recomendado em todos os doentes sintomáticos, desde que tecnicamente possível, nos doentes com MAVP superiores a dois centímetros de diâmetro ou com *feeding vessels* de calibre igual ou superior a três milímetros<sup>1, 12-14</sup>. O primeiro caso de embolização com sucesso foi descrito em 1977.

A embolização transcater das MAVP com balões destacáveis de silicone ou com *coils* metálicos é hoje em dia a abordagem tera-

pêutica de eleição, com eficácia entre 90% e 100% dos casos, com benefícios imediatos (oclusão), e superior a 85% na manutenção da oclusão após um ano, sendo a cirurgia uma opção menos utilizada<sup>18</sup>.

A emboloterapia está associada a menos de 13% de complicações graves e habitualmente auto-limitadas – dor pleurítica (a mais comum – 12%), bradiarritmias/taquiarritmias, embolização gasosa transitória, enfarte pulmonar, trombose venosa profunda, migração distal do balão, acidente cerebrovascular<sup>1</sup>. Não há casos descritos de mortalidade decorrente da técnica. A evolução a longo prazo é geralmente favorável, ainda que em muitos doentes não seja possível normalizar o *shunt* intrapulmonar, dada a existência de micromalformações não visualizadas ou de dimensões que não permitam emboloterapia. As complicações a longo prazo após embolização, mais frequentes em MAVP de grande calibre, são raras e incluem: acidente cerebrovascular ou abscesso cerebral em 2% dos doentes, recanali-

Quadro III – Mortalidade e morbilidade em doentes com malformações arteriovenosas pulmonares não tratadas

| Autor                | Casos não tratados | Mortalidade* (%) | Morbilidade† e mortalidade (%) | Follow-up (média de anos) |
|----------------------|--------------------|------------------|--------------------------------|---------------------------|
| Yater, 1949          | 11                 | 6                | 6                              | NR                        |
| Muri, 1955           | 48                 | 12               | 14                             | NR                        |
| Stringer, 1955       | 49                 | 11               | 13                             | NR                        |
| Gomes, 1969          | 19                 | 3                | 3                              | 6                         |
| Sluiter-Eringa, 1969 | 13                 | 1                | 1                              | 4.5                       |
| Dines, 1974          | 27                 | 3                | 6                              | 6                         |
| Puskas, 1993         | 4                  | 0                | 3                              | 10                        |

NR – não reportado. \* morte por acidente cerebrovascular, abscesso cerebral, hemotórax e hemoptise; † morbilidade associada a acidente cerebrovascular e abscesso cerebral.

Adaptado de Gossage JR, Kanj G. *Pulmonary arteriovenous malformations: A state of art review*<sup>1</sup>.



zação de MAVP em menos de 1% dos casos, desenvolvimento de novas MAVP, crescimento de novos *feeding vessels*, hipertensão pulmonar de novo ou agravamento de preexistente e pleurisia quatro a seis semanas após embolização<sup>14</sup>.

A ressecção cirúrgica está indicada em doentes cuja emboloterapia não foi eficaz, ou que desenvolveram complicações após esta técnica, como seja hemorragia ou ruptura intrapleural de MAVP. Está ainda indicada nas lesões não passíveis de tratamento por embolização. A mortalidade que tem sido publicada nas várias séries desde 1960 é zero<sup>2</sup>.

Recentemente, a toracoscopia vídeo-assistida (VATS) tem sido utilizada na ressecção de pequenas malformações<sup>2</sup>.

Recomenda-se um período de vigilância subsequente à técnica, com protocolos de actuação variáveis consoante as séries. Uma sugestão mais consensual é a reavaliação gasométrica anual com ângio-TAC e ecocardiograma contrastado cada 3 a 5 anos.

Aconselha-se profilaxia antibiótica antes de manipulações dentárias ou procedimentos cirúrgicos nos doentes com MAVP<sup>1</sup> para reduzir o risco de embolização de abscessos. Concretamente, recomenda-se amoxicilina 3g PO 1 hora ou 2g EV 30 minutos antes do procedimento; na criança, a dose é 50 mg/kg PO 1 hora antes. Em alternativa, é sugerido a eritromicina 1g PO 1 a 2 horas, seguida de 500 mg PO 6 horas após a dose inicial; na criança, a dose inicial é 20 mg/kg, e a posterior é 10 mg/kg<sup>16</sup>. Além disso, é vivamente recomendado evitar fármacos com propriedades anticoagulantes, antiagregantes plaquetários, nomeadamente

anti-inflamatórios não esteróides, que interfiram com a hemostase. No caso particular da hemorragia da mucosa (nasal, gastrointestinal), é recomendada a administração de ácido aminocapróico (anti-fibrinolítico) e, nas mulheres, contraceptivos orais (estrogénios e/ou progesterona)<sup>16</sup>.

Um estudo<sup>18</sup> realizado no âmbito do *follow-up* das MAVP após embolização terapêutica analisou as alterações encontradas no ecocardiograma contrastado efectuado um ano após a técnica. Concluiu-se que em mais de 90% os doentes mantinham sinais de *shunt* intrapulmonar, mesmo em doentes sem MAVP, residuais na angiografia pulmonar (cerca de 80%). Considerou-se que isto pode reflectir a presença de MAVP residuais de ínfimas dimensões não susceptíveis de ser visualizadas na angiografia, ou eventualmente menos provável a reperfusão do *feeding vessel* embolizado. Estes dados têm importantes implicações no *follow-up* e orientação destes doentes. Este estudo recomenda a comparação do ecocardiograma contrastado, realizado um ano após a embolização terapêutica, com o anterior à técnica, de forma a valorizar eventuais discrepâncias. Se houver alterações de novo, então deverá ser feito ângio-TAC torácico para localização da MAVP e planejar eventual angiografia para embolização terapêutica.

### Casos clínicos e rastreio familiar

1. Mulher de 53 anos, não fumadora e doméstica, foi referenciada à consulta de Pneumologia para esclarecimento de alterações na radiografia do tórax realizada por rotina (Fig. 2).

---

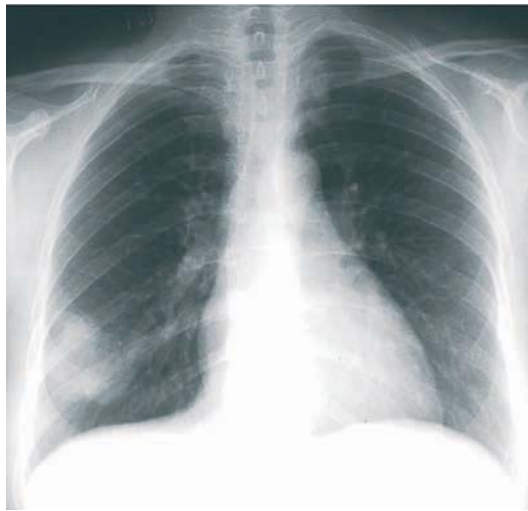**A ressecção cirúrgica está indicada em doentes cuja emboloterapia não foi eficaz, ou que desenvolveram complicações após esta técnica**

---

**Aconselha-se profilaxia antibiótica antes de manipulações dentárias ou procedimentos cirúrgicos**

## MALFORMAÇÕES ARTERIOVENOSAS PULMONARES – ASSOCIAÇÃO A TELANGIECTASIA HEMORRÁGICA HEREDITÁRIA. CASOS CLÍNICOS E RASTREIO FAMILIAR

Diva Ferreira, Joana Amado, Raquel Duarte, José Almeida, Paulo Morgado, Teresa Shiang



**Fig. 2** – Radiografia pósterio-anterior do tórax – hipotransparência nodular bosselada à periferia do terço inferior do campo pulmonar direito.

Apresentava dispneia para grandes esforços há cerca de seis meses e epistaxes recorrentes de pequeno volume desde a juventude, sintomas que nunca antes tinham sido valorizados.

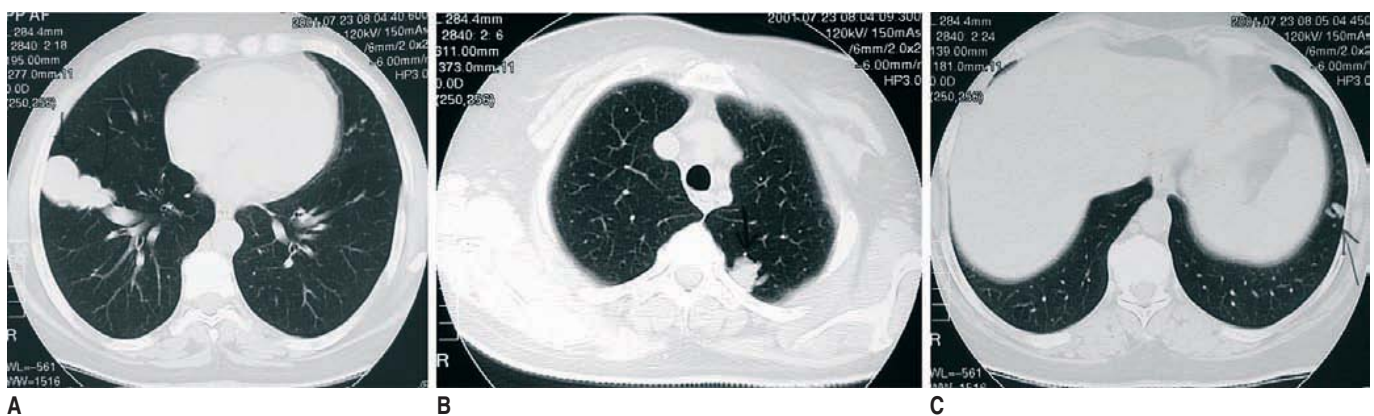
Como antecedentes patológicos referia um episódio mal esclarecido de meningite na primeira infância com sequelas – epilepsia, défice sensitivo-motor esquerdo e mental ligeiros.

Como antecedentes familiares mencionou a presença de epistaxes, hemorragia gastrointestinal ou telangiectasias cutâneas de forma isolada ou em associação no seu progenitor (falecido), numa tia paterna (falecida), três irmãos e uma sobrinha. Nos três irmãos, o diagnóstico de THH já tinha sido estabelecido.

Ao exame físico identificaram-se telangiectasias cutâneas dispersas pelo tronco, cianose central e das extremidades; sem hipocratismo digital ou alterações à auscultação cardíaca e pulmonar.

A gasimetria arterial evidenciou hipoxemia e hipocapnia em ar ambiente – PaO<sub>2</sub>: 49,4 mmHg, SatO<sub>2</sub>: 86,9%, PCO<sub>2</sub>: 33 mmHg, pH: 7,44, HCO<sub>3</sub><sup>-</sup>: 23,3 mmol/L.

Realizou-se tomografia computadorizada torácica para melhor caracterização das alterações radiológicas (Fig. 3) e angiografia pul-



**Fig. 3** – Tomografia computadorizada do tórax – A) Formações tubulares entre o segmento posterior do lobo superior direito e o segmento apical do lobo inferior; B) Outra formação nodular no segmento ápico-posterior do lobo superior esquerdo; C) Uma formação nodular de menores dimensões na base pulmonar esquerda.

## MALFORMAÇÕES ARTERIOVENOSAS PULMONARES – ASSOCIAÇÃO A TELANGIECTASIA HEMORRÁGICA HEREDITÁRIA. CASOS CLÍNICOS E RASTREIO FAMILIAR

Diva Ferreira, Joana Amado, Raquel Duarte, José Almeida, Paulo Morgado, Teresa Shiang

monar que confirmou a presença de malformações arteriovenosas pulmonares bilaterais (Figs. 4 e 5).

A tomografia computadorizada crânio-encefálica excluiu a presença de malformações arteriovenosas cerebrais (Fig. 6).

Foi submetida a duas sessões de embolização arterial pulmonar com introdução e insuflação de balões destacáveis de silicone (Figs. 7 e 8).

Documentada melhoria sintomática e gasimétrica ( $\text{PaO}_2$ : 65,4 mmHg,  $\text{SatO}_2$ : 96%,

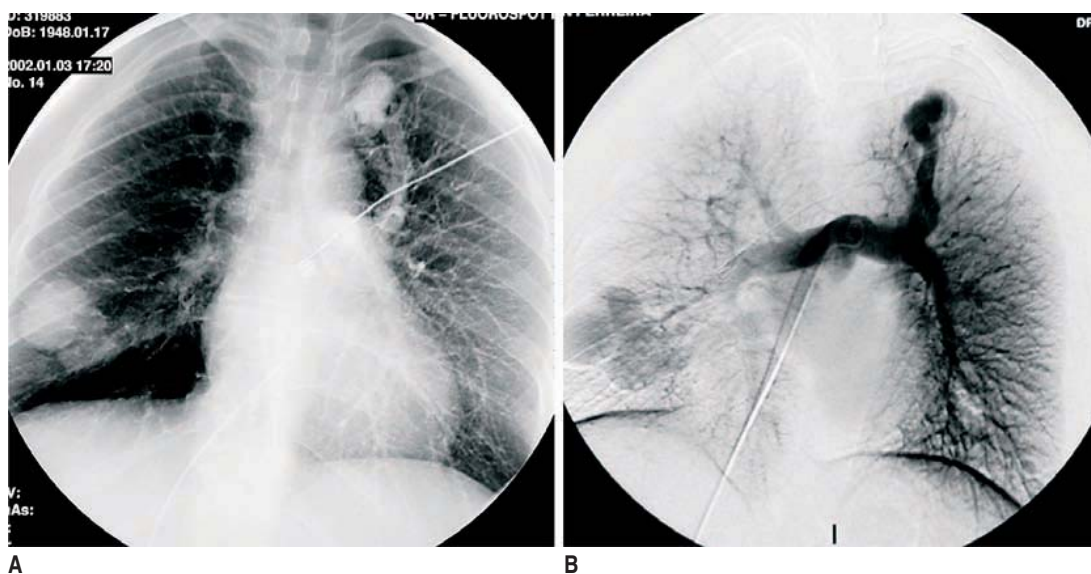

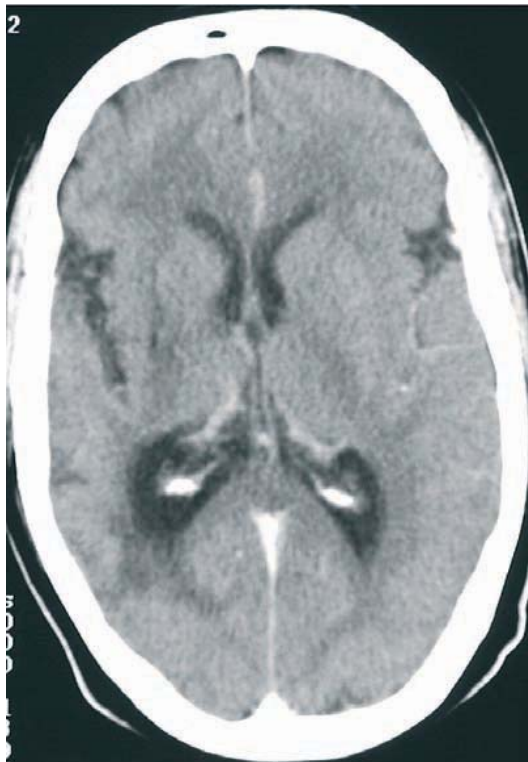
Fig. 4 – Angiografia pulmonar não selectiva sem (A) e com (B) subtracção

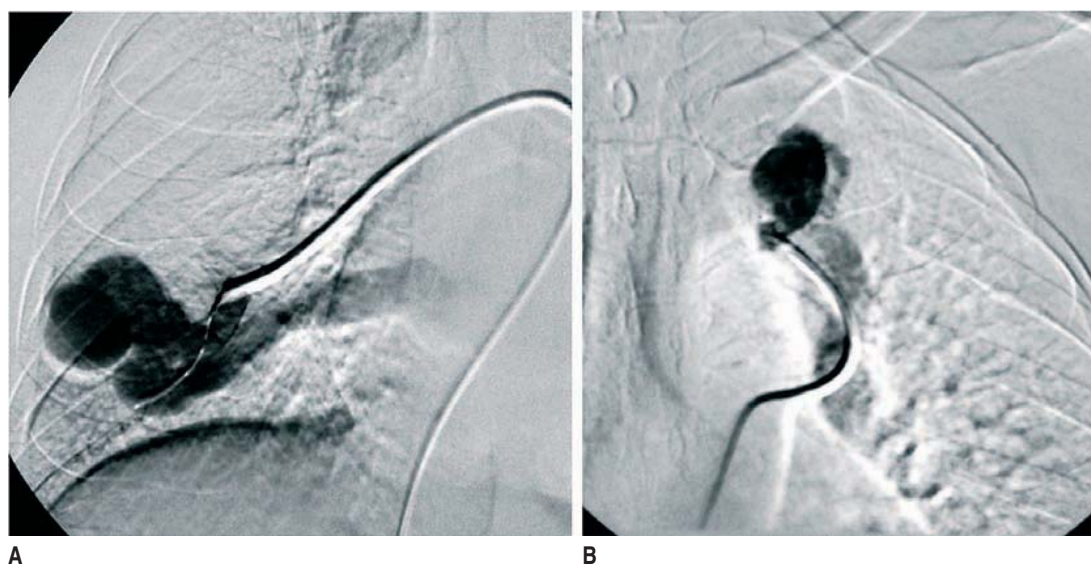

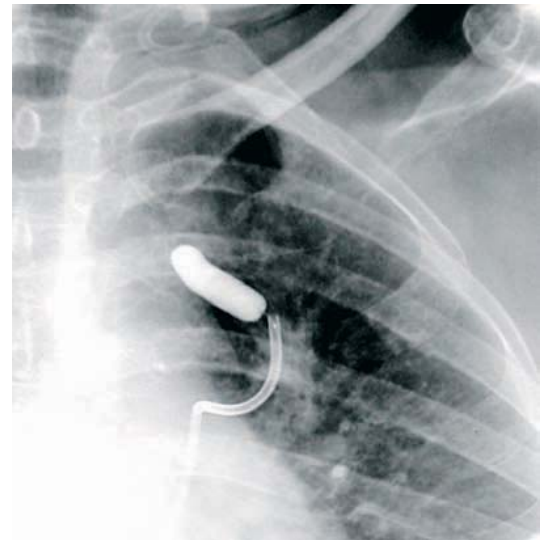Fig. 5 – Angiografia pulmonar selectiva com subtracção à direita (A) e à esquerda (B)

MALFORMAÇÕES ARTERIOVENOSAS PULMONARES – ASSOCIAÇÃO A TELANGIECTASIA HEMORRÁGICA HEREDITÁRIA. CASOS CLÍNICOS E RASTREIO FAMILIAR

Diva Ferreira, Joana Amado, Raquel Duarte, José Almeida, Paulo Morgado, Teresa Shiang



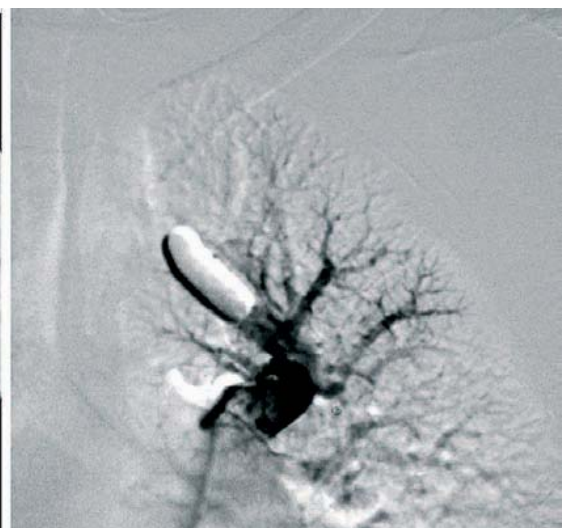
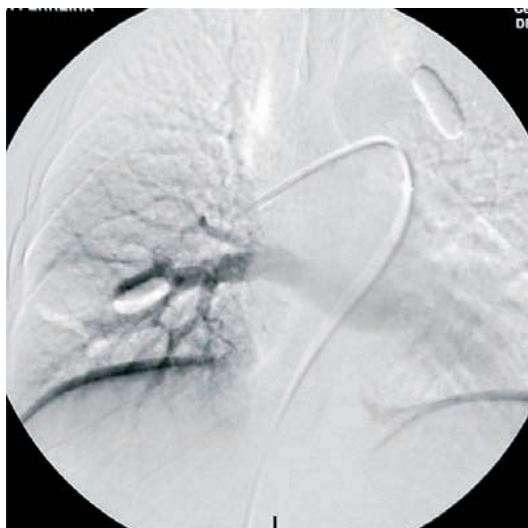**Fig. 6** – Tomografia computadorizada crânio-encefálica – Atrofia cortical parietal direita associada a lesões hipodensas na coroa radiada e cápsula externa adjacentes. Repuxamento do corpo do ventrículo lateral homolateral



**Fig. 7** – Embolização com balão destacável de silicone da malformação arteriovenosa pulmonar à esquerda

PCO<sub>2</sub>: 37,5 mmHg, pH: 7,42, HCO<sub>3</sub>: 24,3 mmol/L) após a emboloterapia.

O diagnóstico de telangiectasia hemorrágica hereditária foi estabelecido em presença de epistaxes espontâneas recorrentes, telangiectasias cutâneas, MAVP e história familiar da doença.



**Fig. 8** – Angiografia pulmonar selectiva com subtração de controlo após embolização à direita (A) e à esquerda (B)

## MALFORMAÇÕES ARTERIOVENOSAS PULMONARES – ASSOCIAÇÃO A TELANGIECTASIA HEMORRÁGICA HEREDITÁRIA. CASOS CLÍNICOS E RASTREIO FAMILIAR

Diva Ferreira, Joana Amado, Raquel Duarte, José Almeida, Paulo Morgado, Teresa Shiang

2. Mulher de 36 anos, não fumadora, empregada em café, com marido consanguíneo – primo direito, e prima de mulher com THH e MAVP identificadas (caso clínico 1); foi convocada para rastreio destas patologias em consulta de Pneumologia.

Apresentava epistaxes espontâneas recorrentes de pequeno volume desde a adolescência, sintomas que nunca antes tinham sido valorizados.

Como antecedentes patológicos referia cefaleias tipo *migraine*, sendo já seguida em consulta de Neurologia.

Como antecedentes familiares mencionou o diagnóstico de THH em familiares, incluindo o pai, já estabelecido, alguns com MAVP. Ao exame físico identificaram-se telangiectasias cutâneas nos lábios e língua, sem sinais de dificuldade respiratória, hipocratismo digital ou alterações à auscultação cardíaca e pulmonar. Estabelecido então o diagnóstico de THH atendendo aos critérios clínicos: epistaxes recorrentes + telangiectasias + familiar com THH.

A gasimetria arterial revelou-se normal em ar ambiente. Realizou também radiografia do tórax (Fig. 9) e tomografia computadorizada torácica (Fig. 10) que não mostraram alterações. Dada a história de cefaleias tipo *migraine* e o diagnóstico de THH, optou-se pela realização de angio-ressonância magnética cerebral que revelou presença de sequelas de lesão vascular isquémica, na

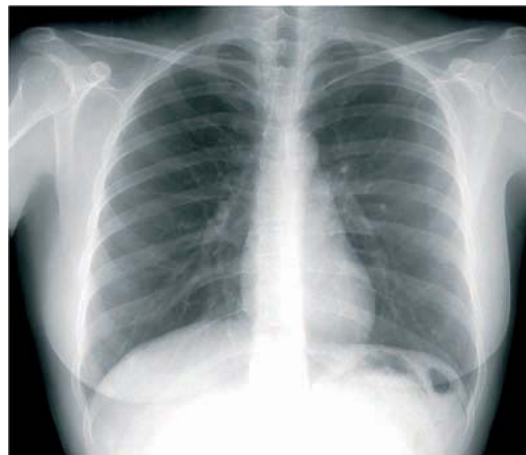


Fig. 9 – Radiografia pósterio-anterior do tórax – Sem alterações

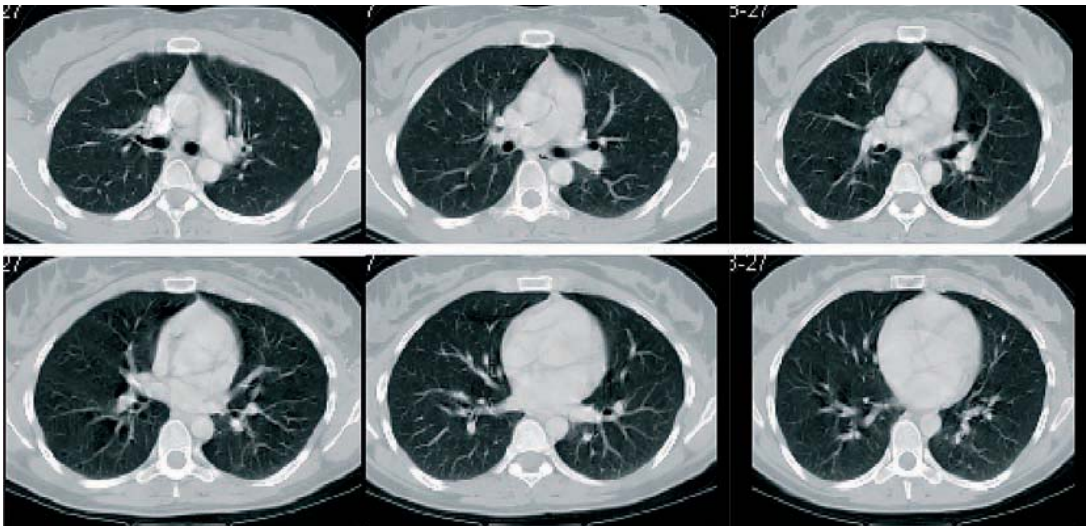


Fig. 10 – Tomografia computadorizada do tórax – Sem alterações

MALFORMAÇÕES ARTERIOVENOSAS PULMONARES – ASSOCIAÇÃO A TELANGIECTASIA HEMORRÁGICA HEREDITÁRIA. CASOS CLÍNICOS E RASTREIO FAMILIAR

Diva Ferreira, Joana Amado, Raquel Duarte, José Almeida, Paulo Morgado, Teresa Shiang

provável dependência de embolização paradoxal. Para investigar a presença de MAVP como etiologia, realizou um ecocardiograma transtorácico contrastado que revelou presença de *shunt* intrapulmonar, posteriormente identificado ao nível das veias pulmonares direitas no ecocardiograma transesofágico contrastado. Para cor-

recta localização anatómica da MAVP, efectuou angiografia pulmonar, que confirmou a presença de malformação arteriovenosa pulmonar no segmento medial do lobo médio (Fig. 11).

Foi submetida a uma sessão de embolização arterial pulmonar através de *coils ICD (platinum)* (Figs. 12 e 13).

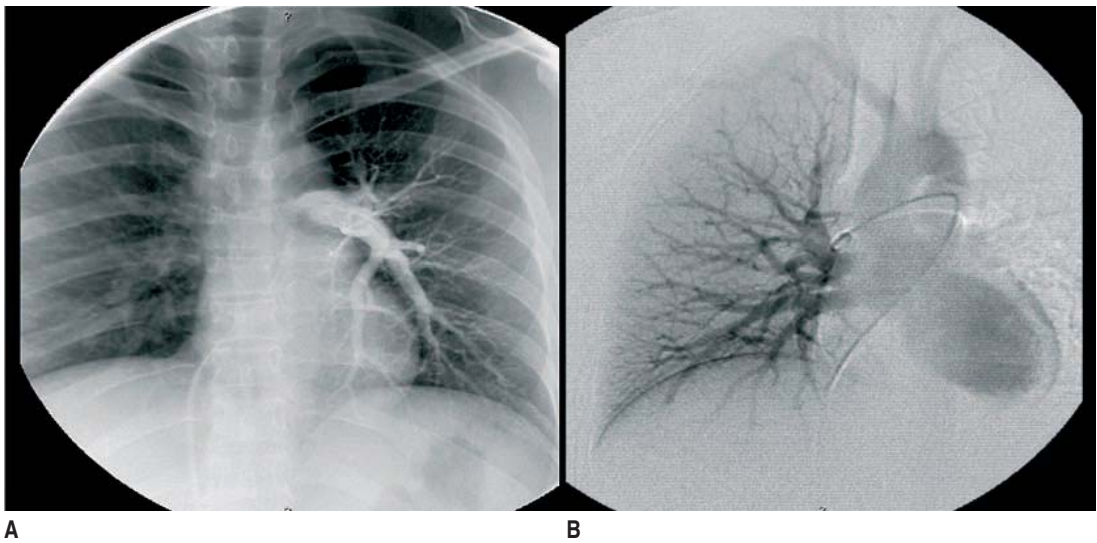


Fig. 11 – Angiografia pulmonar não selectiva sem subtracção (A) e selectiva com subtracção (B)

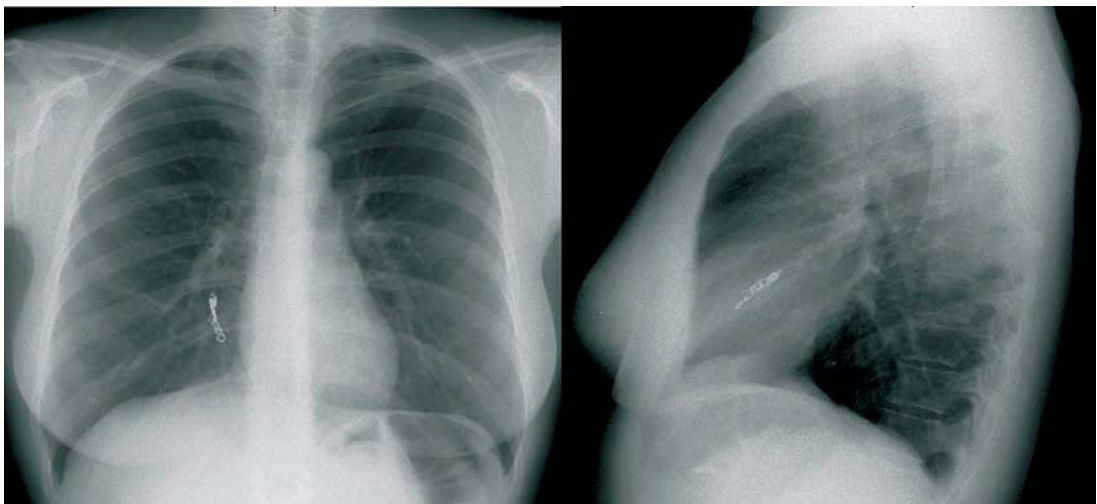
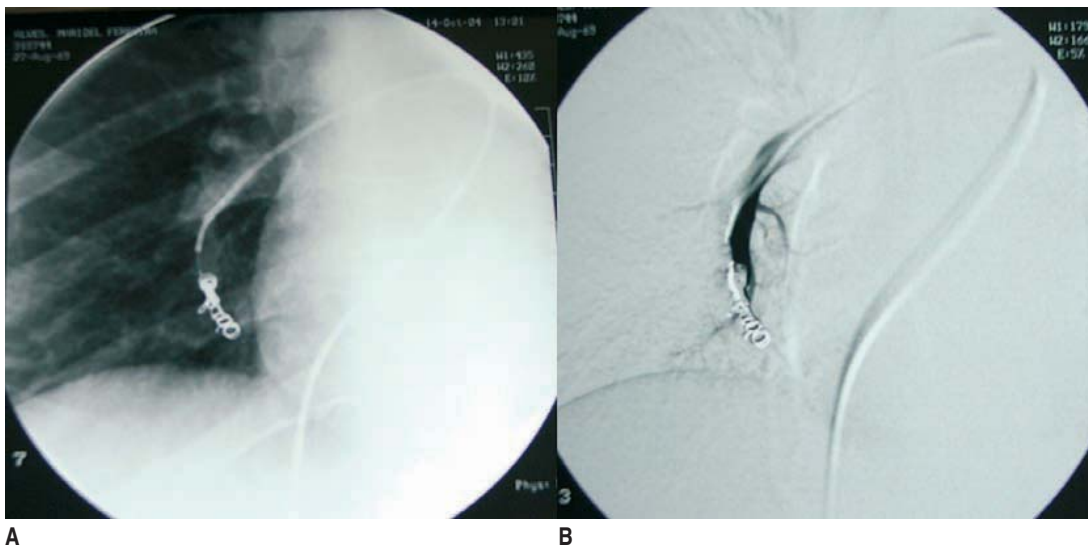


Fig. 12 – Embolização com *coils ICD (platinum)* da malformação arteriovenosa pulmonar à direita

**MALFORMAÇÕES ARTERIOVENOSAS PULMONARES – ASSOCIAÇÃO A TELANGIECTASIA HEMORRÁGICA HEREDITÁRIA. CASOS CLÍNICOS E RASTREIO FAMILIAR**

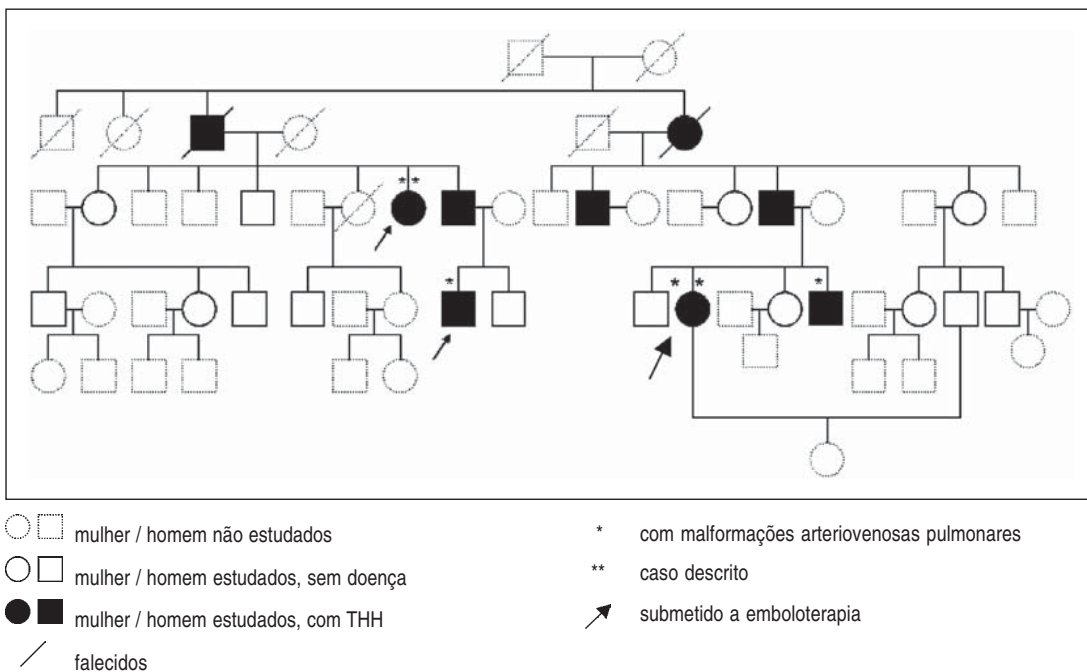
Diva Ferreira, Joana Amado, Raquel Duarte, José Almeida, Paulo Morgado, Teresa Shiang



**Fig. 13** – Angiografia pulmonar selectiva de controlo após embolização à direita sem subtracção (A) e com subtracção (B)

Procedeu-se ao rastreio da THH, nomeadamente do seu envolvimento pulmonar, em vinte indivíduos adultos desta família (Fig. 14).

Nenhum dos elementos tinha sido rastreado. O plano de rastreio incluiu história clínica, exame físico, gasimetria arterial, radiogra-



**Fig. 14** – Árvore genealógica da família estudada

fia e tomografia computadorizada torácicas. Corroborou-se o diagnóstico de THH em 7 familiares, tendo sido confirmada a presença de MAVP em 4 destes. Procedeu-se a emboloterapia com balão de silicone em dois doentes, com *coils* numa doente, e, no outro, optou-se por manter a vigilância clínica e radiológica, pois a técnica não foi possível, atendendo às dimensões diminutas da MAVP. Os quatro doentes com MAVP mantêm-se em vigilância na consulta de Pneumologia. Procedeu-se a avaliação gasimétrica ao primeiro mês após emboloterapia e planeia-se a reavaliação gasimétrica anual e por ecocardiograma contrastado e ângio-TAC cada três a cinco anos.

Os outros doentes, em que foi excluído o envolvimento pulmonar, tiveram alta da consulta de pneumologia, tendo sido referenciados aos seus médicos de família.

### Comentários

As malformações arteriovenosas pulmonares (MAVP) associadas a telangiectasia hemorrágica hereditária (THH) podem ser lesões clinicamente silenciosas que causam morbidade súbita importante ou mesmo a morte. A suspeita diagnóstica na presença de história familiar ou de sintomas e sinais sugestivos da doença deve ser confirmada para que as MAVP possam ser atempadamente identificadas e tratadas. A tríade clássica de dispneia de esforço, cianose e hipocratismo digital deve alertar o clínico para a possibilidade de MAVP. Está recomendada a realização de tomografia computadorizada contrastada/angiorressonância magnética cerebral para despiste de malformações vasculares cerebrais<sup>2</sup>.

Nos casos descritos, as lesões hipodensas cerebrais podem corresponder a complica-

ções neurológicas associadas a embolização paradoxal. No passado, teria sido oportuno valorizar sinais, sintomas e história familiar de THH se, com isso, se tivesse evitado a morbidade descrita.

O rastreio familiar realizado permitiu a identificação de dois casos assintomáticos de MAVP. Espera-se que a identificação destas malformações vasculares, o seu tratamento e a vigilância subsequente possam evitar complicações potenciais associadas.

Para a rápida exclusão de MAVP, são necessários testes de rastreio simples, de baixo custo e facilmente acessíveis, com uma sensibilidade à volta de 100%. Com base em dados publicados e experiências locais, diferentes unidades utilizam a oximetria, gasometria arterial, oxigenação a 100%, ecocardiograma contrastado, ângio-TAC torácico ou combinação destes métodos, mas não há consenso.

Não existe um protocolo estabelecido de rastreio de MAVP e de vigilância após o diagnóstico e tratamento, pelo que o algoritmo de estudo que foi utilizado não é mais do que uma proposta de actuação. O intervalo de vigilância correcto é desconhecido. Dado o desenvolvimento de lesões ao longo de um período entre 2 e 3 anos, é recomendada a reavaliação com esta periodicidade<sup>19</sup>.

Serão necessários estudos prospectivos alargados para estabelecer a melhor forma de abordagem da doença.

### Bibliografia

1. Gossage JR, Kanj G. Pulmonary arteriovenous malformations: A state of the art review. *Am J Respir Crit Care Med* 1998; 158:643-661.
2. Khurshid I, Downie GH. Pulmonary arteriovenous malformation. *Postgrad Med J* 2002; 78:191-197.

**A tríade clássica de dispneia de esforço, cianose e hipocratismo digital deve alertar o clínico para a possibilidade de MAVP**



## MALFORMAÇÕES ARTERIOVENOSAS PULMONARES – ASSOCIAÇÃO A TELANGIECTASIA HEMORRÁGICA HEREDITÁRIA. CASOS CLÍNICOS E RASTREIO FAMILIAR

Diva Ferreira, Joana Amado, Raquel Duarte, José Almeida, Paulo Morgado, Teresa Shiang

3. Swanson KL, Prakash UBS, Stanson AW. Pulmonary arteriovenous fistulas: Mayo Clinic experience, 1982-1997. *Mayo Clin Proc* 1999; 74:671-80.
4. Wallace GMF, Shovlin CL. A hereditary haemorrhagic telangiectasia family with pulmonary involvement is unlinked to the known HHT genes, endoglin and ALK-1. *Thorax* 2000; 55:685-690.
5. Shovlin CL, Guttmacher AE, Buscarini E, *et al.* Diagnostic criteria for hereditary hemorrhagic telangiectasia (Rendu-Osler-Weber syndrome). *Am J Med Genet* 2000; 91:66-7.
6. Garcia-Tsao G, Korzenik JR, Young L, *et al.* Liver disease in patients with hereditary hemorrhagic telangiectasia. *N Engl J Med* 2000; 343:931-6.
7. Maher CO, Piepgras DG, Brown RD Jr, *et al.* Cerebrovascular manifestations in 321 cases of hereditary hemorrhagic telangiectasia. *Stroke* 2001; 32:877-82.
8. Moussouttas M, Fayad P, Rosenblatt M, *et al.* Pulmonary arteriovenous malformations: cerebral ischemia and neurologic manifestations. *Neurology* 2000; 55:959-64.
9. Willemse RB, Mager JJ, Westermann CJ, *et al.* Bleeding risk of cerebrovascular malformations in hereditary hemorrhagic telangiectasia. *J Neurosurg* 2000; 92:779-84.
10. Puskas JD, Allen MS, Moncure AC, *et al.* Pulmonary arteriovenous malformations: therapeutic options. *Ann Thorac Surg* 1993; 56:253-8.
11. Remy J, Remy-Jardin M, Giraud F, Wattinne L. Angioarchitecture of pulmonary arteriovenous malformations: clinical utility of three-dimensional helical CT. *Radiology* 1994; 191:657-64.
12. White RI Jr, Pollak JS, Wirth JÁ. Pulmonary arteriovenous malformations: diagnosis and transcatheter embolotherapy. *J Vasc Intervent Radiol* 1996; 7:787-804.
13. Lee DW, White RI Jr, Eggin TK, *et al.* Embolotherapy of large pulmonary arteriovenous malformations: long-term results. *Ann Thorac Surg* 1997; 64:630-40.
14. Pugash RA. Pulmonary arteriovenous malformations: overview and transcatheter embolotherapy. *Can Assoc Radiol J* 2001; 52:92-102.
15. Jakobi P. Hereditary hemorrhagic telangiectasia with pulmonary arteriovenous malformations: case reports. *Obstetrics and Gynecology* 2001; 97:813-814.
16. Sharma S. Lung, arteriovenous malformation. *E.medicine.com* 2005, March 1.
17. Cottin V, Cordier J. Pulmonary arteriovenous malformation in patients with hereditary hemorrhagic telangiectasia. *Am Journ Respir Crit Care Med* 2004; 169:994-1000.
18. Lee W, Graham A. Contrast echocardiography remains positive after treatment of pulmonary arteriovenous malformations. *Chest* 2003; 123:351-358.
19. Gibson G, Geddes D. Pulmonary arteriovenous malformations and pulmonary artery aneurysms. *Respiratory Medicine* 2003; 3ª edição, Vol 2, 66:1773-1785.