

Caso radiológico

Filipe Macedo¹

Criança do sexo feminino 15 meses de idade, que na sequência de ITU febril faz cistouretrografia miccional seriada (CUMS).

Qual o seu diagnóstico?

Detalhe da CUMS

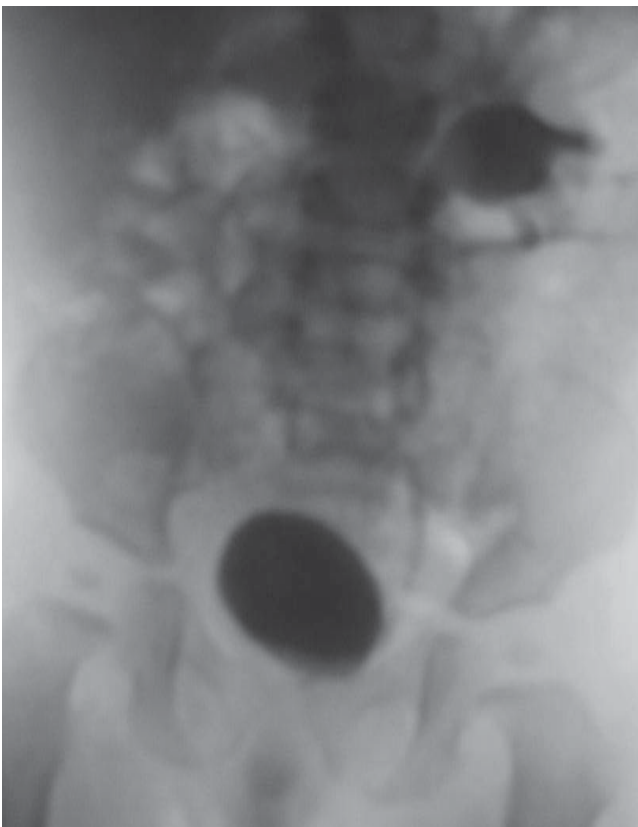

Figura 1

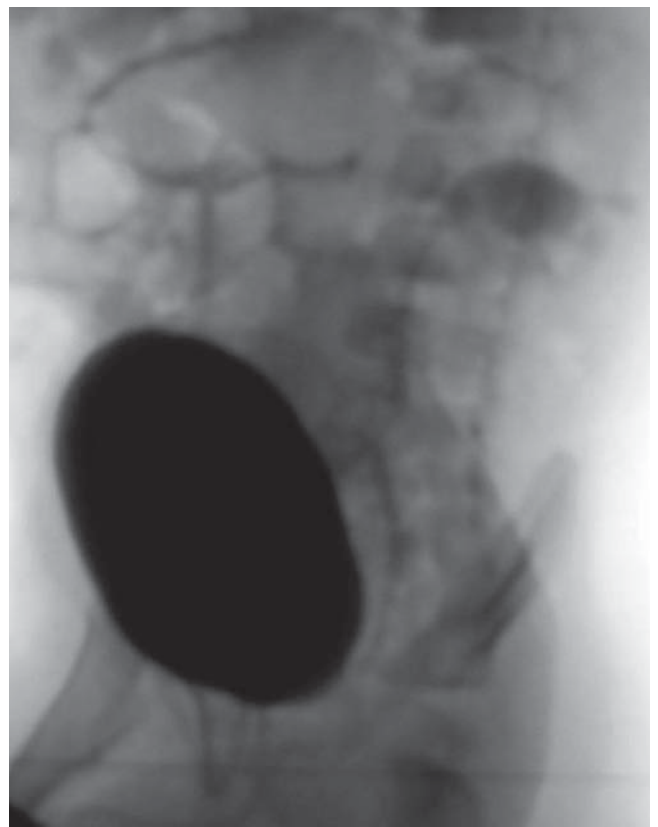


Figura 2

¹ Especialista em Radiodiagnóstico – SMIC, Porto

ACHADOS

Observa-se refluxo vesico-ureteral esquerdo, de grau 3, apenas para o pelon inferior.

DIAGNÓSTICO

Duplicação pielo-ureteral esquerda com refluxo para o pelon inferior.

DISCUSSÃO

A duplicação é a anomalia mais frequente do sistema pielo-calicial e ureteral. Vai desde a bifidez piélica até à duplicação pielocalicial completa, com dois ureteres que entram na bexiga em locais diferentes.

O refluxo vesicoureteral (RVU) é a anomalia mais frequente num rim duplex. Pode haver RVU para o pelon superior e/ou inferior mas é mais frequente para o pelon inferior ⁽¹⁾. Este facto explica-se pela lei de Weigert-Mayers que descreve que num rim duplex o ureter que drena o pelon inferior se insere na bexiga em posição mais inferior e lateral do que o ureter que drena o pelon superior. Esta topografia favorece o refluxo para o pelon inferior.

A dilatação do pelon inferior associa-se geralmente a RVU enquanto que a dilatação do pelon superior se associa geralmente a ectopia ureteral ou ureterocelo com obstrução secundária.

O RVU associado a uma duplicação pielo-ureteral pode ter a mesma evolução do RVU associado a um sistema pielocalicial simples, podendo ocorrer resolução espontânea ou nefropatia de refluxo ⁽²⁾.

Um rim duplex não complicado é geralmente um achado ecográfico ocasional e na ausência de indicação clínica não requer outro tipo de avaliação.

IMAGIOLOGIA

1 – Ecografia

É o primeiro exame. Pode demonstrar a morfologia bífida do rim e a eventual dilatação circunscrita ao pelon inferior e ao seu ureter. Com administração de contraste vesical apropriado pode demonstrar a existência de refluxo vesico-ureteral.

2 – CUMS

Demonstra o refluxo vesico-ureteral apenas para o pelon inferior assumindo uma configuração típica e classifica o grau do refluxo.

3 – TC

Interesse apenas no caso de complicação infecciosa associada ao refluxo (pionefrose/abcesso) caso não seja possível realizar RMN.

4 – RM

Poderá demonstrar a configuração de duplicação pielo-ureteral, com dilatação limitada ao pelon inferior do rim bem como do seu ureter permitindo uma boa avaliação morfológica. Pode ter também aplicação em caso de complicações infecciosas.

ABSTRACT

We present a case of a 15 month old female in whom a voiding cystourethrography (VCU) was performed following a febrile urinary tract infection. The exam showed a duplex left kidney with vesicoureteral reflux (VUR) to the lower moiety.

VCU is the most common method for initial diagnosis of VUR and reflux to the lower moiety of a duplex kidney has a typical configuration.

Keywords: Duplex kidney, vesicoureteral reflux

Nascer e Crescer 2011; 20(1): 55-56

BIBLIOGRAFIA

1. Fötter R. Pediatric Uroradiology. Springer-Verlag Berlin Heidelberg 2001; 134
2. Kirks DR. Practical Pediatric Imaging. Diagnostic Radiology of Infants and Children. Lippincott-Raven Publishers. Philadelphia 1998 3rd Ed.; 1067-9